Ueber

Krebsbildungen im Kindesalter.

Inaugural-Dissertation

zur

Erlangung der Doktorwürde

in der

gesamten Medizin

verfasst und

Einer hohen Medizinischen Fakultät

der

Kgl. Bayer. Ludwig-Maximilian-Universität zu München



vorgelegt von

Paul Wolfgang Philipp,
Zwickau, Sachsen

München 1907.

Referent: Obermedizinalrat Prof. Dr. O. v. Bollinger.

Lebenslauf.

Verfasser wurde am 9. Juli 1882 als Sohn des Kaufmanns Aug. Ludw. Philipp und seiner Gemahlin Ida Luise Ph. geb. Grimm in Zwickau (Sa.) geboren. Er besuchte vom sechsten bis zehnten Lebensjahr die mittlere Bürgerschule seiner Heimat und bestand nach neunjähriger Schulzeit auf dem dortigen Realgymnasium Ostern 1902 die Reifeprüfung, worauf er sich dem Studium der Medizin in Leipzig widmete. Zwei Semester nach bestandener ärztlicher Vorprüfung vertauschte er diese Universität mit München, wo er Ostern 1907 das Staatsexamen ablegte. Leider war es ihm nicht vergönnt, zu dienen.

Während seines Leipziger Studiums hörte er die Vorlesungen der Herren Proff. Beckmann, Boehm, Chun, Curschmann, Fick, Held, Hering, Hirsch, W. His†, Hoffmann, Kaestner, Marchand, Pässler, Perthes, Pfeffer, Siegfried, Spalteholz, Trendelenburg, Wiener, Wislicenus † und Zweifel, in München der Herren Proff. v. Angerer, v. Bauer, Bezold, v. Bollinger, Dürck, Eversbusch, Gruber, Haug, Hofmann, Kopp, Kraepelin, Müller, Neumayer, Pfaundler, Posselt, Rückert, Seitz, v. Tappeiner und v. Winckel. Ihnen allen dankt der Verfasser herzlichst für die ihm in so reichem Masse zu teil gewordene Belehrung.

Gedruckt mit Genehmigung der Medizinischen Fakultät zu München.

Meinen lieben Eltern gewidmet.

Digitized by the Internet Archive
in 2026

https://archive.org/details/IA41548322_0056

Diese Arbeit, deren Thema mir von Herrn Prof. Dr. Lubarsch gestellt wurde, will weiter nichts sein, als eine kritische Sammlung möglichst aller bisher in der Literatur veroffentlichter Fälle von „Krebs“ im Kindesalter.

Sie will einmal alles das, was jetzt über diesen Gegenstand draussen verstreut ist, einsammeln und zu einem möglichst übersichtlichen Ganzen vereinigen, vielleicht dass damit der modernen Krebsforschung, die zur Zeit im Mittelpunkt unserer Wissenschaft steht, ein kleiner Dienst geleistet wird.

Seit der zusammenfassenden Arbeit Duzans[1]) sind wohl eine Menge Beiträge, Einzelarbeiten und Dissertationen über Krebs beim Kinde veröffentlicht worden, doch sind dies eben nur Bruchstücke geblieben, deren Uebersicht natürlich vollständig unmöglich ist, so dass es wohl heut, genau dreissig Jahre nach jener Arbeit, nicht unangebracht erscheint, alle diese Angaben einmal mit den Augen des modernen Pathologen zu betrachten, kritisch zu verwerten und zu vereinigen.

Ich bin mir wohl bewusst, nichts Vollständiges geben zu können, schon aus dem einfachen Grunde, weil es schwer möglich ist, alle in der Literatur bekannten Fälle von Krebs im Kindesalter zusammenzubringen, von den Fällen zu schweigen, die sich gewiss in grosser Anzahl noch unveröffentlicht in verschiedenen Kliniken oder pathologischen Instituten vorfinden. Doch habe ich mich bemüht, nach Möglichkeit alles hierüber, was mir nur irgend im Original oder als Notiz zugängig war, zu bekommen, durchzusehen und zu beurteilen. Dabei war es mir möglich, eine Menge wesentlicher und unwesentlicher Irrtümer in den Zitaten und Referaten anderer richtig zu stellen.

1) Thèse de Paris. 1876.

Weil diese Arbeit nicht mehr sein will, als eine Kritik auf modern-pathologischer Grundlage, so verzichtet sie auch auf alle langatmigen Betrachtungen und Auseinandersetzungen klinischer wie anatomisch-pathologischer Natur, die alle längst ausgiebig in den grösseren Einzelarbeiten über maligne Geschwülste beim Kind gemacht sind.[1]) Auch würde damit der enggesteckte Rahmen dieser Studie bei weitem überschritten werden.

Ferner habe ich nur die Fälle zusammengetragen, die mindestens durch die Leichenöffnung oder durch die Operation anscheinend als „Krebse" erwiesen sind, also jene unerwähnt gelassen, deren Diagnose nur aus dem klinischen Befund gestellt wurde. Natürlich sind die Sektionsprotokolle nach Tunlichkeit gekürzt worden. Auch beschränkt sich die Arbeit nur auf die reinen, einfachen, destruierenden Epitheliome im Kindesalter, ohne Berücksichtigung sämtlicher carcinomatöser Mischtumoren, mit scheinbar einer Ausnahme, die an geeigneter Stelle ihre Begründung findet.

Unter „Kindesalter" verstehe ich, wie wohl allgemein üblich, die Zeit vom Geburtseintritt bis zum vollendeten 15. Lebensjahre, womit, in unseren nördlichen Breiten wenigstens, durch den Beginn der Geschlechtsfunktion ein neuer physiologischer Lebensabschnitt begrenzt wird.

Der Begriff „Krebs" kann seit Waldeyers Definition und unserer neuzeitlichen Anschauung entsprechend, nur noch als „destruierende Epithelgeschwulst" gefasst werden, womit wir uns zum Teil noch heut im Gegensatz zu manchen ausländischen, z. B. englischen und amerikanischen Forschern befinden, die auch gewisse Sarkome und Endotheliome hinzuzurechnen pflegen. Schon deshalb müssen wir bei der Beurteilung ihrer Veröffentlichungen, besonders da, wo uns wegen mangelhafter mikroskopischer Beschreibung eine eigene Entscheidung nicht möglich ist, eine gewisse Vorsicht walten lassen.

Auch neuerdings ist ja bei uns — vor allem von den Anhängern der parasitären Geschwulsttheorie — die Bezeichnung „Krebs" wieder für alle bösartigen Geschwülste gebraucht worden. Selbst wenn dies für die ätiologische Forschung sehr zweckmässig wäre, so müssten wir doch für unsere Zwecke davon absehen, da es uns vor allem darauf ankommt, einmal ein klares Urteil darüber zu gewinnen, wie häufig gerade das Epithelcarcinom im Kindesalter vorkommt. Von anderen Blastomen (Sarkom, Enchondrom) wissen wir ja, dass sie mit Vorliebe bei jugendlichen Personen gefunden werden und dass sie daher mit in erster Linie zur Stütze der Cohnheimschen Theorie herangezogen werden.

Für das Carcinom gilt aber immer noch der Satz, dass es ganz über-

1) Unter anderen: Steffen, Maligne Geschwülste im Kindesalter. 1905.

wiegend eine Erkrankung des höheren Lebensalters bei Menschen und Tieren ist. Gerade deshalb erscheint es nötig, einmal ein klares Bild darüber zu gewinnen, wie oft denn diese Tumorart im eigentlichen Kindesalter vorkommt. Es ist nicht unmöglich, dass uns diese Ergebnisse einen nicht unwichtigen Fingerzeig für die Aetiologie des Carcinoms geben.

Weiter haben wir unsere Kritik je nach dem befallenen Organ abzuändern. Es wäre falsch, sie überall gleichartig anzuwenden. Wir müssen vielmehr berücksichtigen, ob der betreffende Körperteil gerade mit Vorliebe Sitz des Carcinoms ist, oder ob an ihm noch andere, besonders bösartige Geschwülste vorkommen, die zur Verwechselung mit Krebs führen können.

Erheblich erschwert wird nun die Kritik durch die mangelhaften Angaben vieler Autoren. Es werden wohl meist sehr ausführlich die klinischen und grob-anatomischen Befunde mitgeteilt, während vielfach die mikroskopische Untersuchung nicht einmal erwähnt, aber die Diagnose „Krebs“ als unumstössliche Tatsache hingestellt wird.

Derartig veröffentlichte Fälle sind begreiflicherweise für eine kritische Abhandlung nur dann zu gebrauchen, wenn sie durch den Namen des Untersuchers oder des Inspirators der betreffenden Arbeit als echte Krebse verbürgt sind. Im übrigen wurden sie als wahrscheinliche oder unsichere Diagnosen gebucht.

In der älteren Literatur über Krebs beim Kind begegnet man fast ausnahmslos nur einer Diagnose: Markschwamm, womit die alten Autoren eine ganze Reihe bösartiger Geschwülste zusammenfassten (wie Sarkome, Gliosarkome, Gliome, Carcinome und Mischformen dieser Geschwülste). Man hatte sie eben noch nicht unterscheiden gelernt, weil man etwa bis um 1836 herum, wie aus einer interessanten Bemerkung Barings[1]) hervorgeht, das Mikroskop noch nicht zu pathologischen Forschungen verwendete. Deshalb wurden die Diagnosen nur klinisch und makroskopisch gestellt, was natürlich zu zahlreichen Irrtümern führen musste.

Wie allgemein die Bezeichnung „Krebs“ noch in den fünfziger Jahren des vorigen Jahrhunderts gebraucht wurde, beweist eine Zusammenstellung von zwanzig interessanten „Krebsfällen“ bei jugendlichen Individuen (Journ. für Kinderkrankh. 1853, Bd. 21, S. 241), wo alle diese Fälle, zweifellose

---

1) Baring, der damalige Prosektor in Hannover sagt (Holschers Hannov. Annal. 1836, Bd. I, H. 2) folgendes: „Durch den vorsichtigen Gebrauch der Mikroskope ist in der neueren Zeit in die Anatomie so viel Licht über den feineren Bau und die Struktur der Organe verbreitet, dass es gewiss für die pathologische Anatomie von nicht minder grossem Nutzen ist, wenn ein so anerkannter Forscher . . . auch kranke Gewebe zum Gegenstand einer mikroskopischen Untersuchung macht“!

Sarkome, Melanosarkome und Gliome, unter diesem Titel vereinigt sind. Am Schluss fügt der Autor selbst hinzu, es sei kein einziger Fall von Skirrhus, Epithelial- oder Kolloidkrebs darunter.

Wir sehen daraus, dass bereits eine Abtrennung der Geschwülste vorgenommen wurde, aber nicht so, dass prinzipiell Bindegewebs- und Epithelgeschwülste unterschieden wurden. Bekanntlich dachte sich ja auch Virchow die Entstehung des Epithelkrebses vom Bindegewebe ausgehend.

So müssten wir eigentlich sämtliche vor Waldeyers grundlegenden Veröffentlichungen (1868 und 1872) gestellten Diagnosen von „Krebs“ mit einer gewissen Skepsis als solche ansehen. Doch sind die Beschreibungen öfters so, dass wir die Fälle noch nachträglich mit Sicherheit als Epithelkrebse erkennen oder sie als wahrscheinlich annehmen können.

Schliesslich kann ich meiner Sammlung noch einige neue, bisher noch nicht veröffentlichte Fälle von Krebs im Kindesalter hinzufügen, für deren Ueberlassung ich meinem verehrten Lehrer, Herrn Prof. Dr. Lubarsch von Herzen dankbar bin.

Einen weiteren, noch nicht publizierten Fall verdanke ich der Liebenswürdigkeit Dr. Bethes (Stettin); und Herrn Geh. Rat Prof. Madelung (Strassburg) bin ich für einige Literaturangaben, die er Herrn Prof. Lubarsch für mich übersandte, zu grossem Danke verbunden.

Die folgende Betrachtung der einzelnen Carcinome geschieht so, dass möglichst entwicklungsgeschichtlich, beziehentlich funktionell zusammengehörige Organsysteme auch im Zusammenhang durchgesprochen und kritisch verwertet werden sollen. Ich beginne mit dem Krebs des Nervensystems.

Der primäre Krebs des Hirns und der Hirnhäute.

Schon Lebert führt in seinem Werk Traité pratique des maladies cancéreuses 1851, p. 821 in der Statistik der Hirnkrebse je einen Fall von „Cancer encéphalique“ bei Kindern von 5—10 und 10—15 Jahren an (1 und 2).

Wir wissen nun aber, dass der damalige Begriff „Krebs“ noch ein sehr allgemeiner war, dass man vor allem Gliome und Gliosarkome dazu rechnete, Geschwülste, die im Kindesalter gar nicht so selten sind. Da nun in diesen 2 Fällen jegliche Beschreibung fehlt, sind wir berechtigt, beide als sehr fraglich anzusehen, da es sich doch höchstwahrscheinlich um die genannten Stützgewebstumoren gehandelt hat.

Auch vier von den übrigen sechs Fällen, die zum grossen Teil der englischen Literatur entnommen sind, sind mehr oder weniger zweifelhaft. Drei davon, der Fall (3) von Ekelund und Björkmann (Gerh. Handbuch der Kinderkrankh. 1880, Bd. V, 2, S. 641), der Fall (4) von Gull (The

Medical Times 1862, Bd. II, S. 224) und Klobs Fall (5) im Jahrbuch für Kinderheilk. 1859, II. Jahrg., H. 3, Analecten S. 58, können wir schon deswegen als unsicher ausschliessen, weil irgendwelche Angaben über mikroskopische Untersuchungen nicht vorliegen und nur das aus den Sektionsprotokollen hervorgeht, dass es sich um destruierende Neubildungen des Gehirns und der Hirnhäute gehandelt hat, die aber ebensowohl Sarkome oder sarkomatöse Gliome gewesen sein können.

In dem Fall von Bristowe [6] (Transactions of the Pathol. Soc. of London 1858, Bd. IX, p. 2), wo eine genaue Sektionsbeschreibung vorliegt, ist zwar angegeben: „die Tumoren zeigten alle Charaktere des Medullarkrebses", doch ist diese Angabe, zumal sie aus dem Jahre 1858 stammt, wo feinere Untersuchungsmethoden noch gar nicht vorlagen und besonders auch in England an eine scharfe Unterscheidung zwischen Medullarkrebs und medullarem Sarkom noch gar nicht gedacht wurde, völlig ungenügend, um den Fall als gesichert gelten lassen zu können.

Zwei weitere Fälle wollen wir etwas ausführlicher mitteilen, weil hier genauere mikroskopische Untersuchungen vorliegen und so wenigstens die Möglichkeit zugelassen werden muss, dass es sich um destruierende Epitheliome des Gehirns gehandelt habe.

1. Fall von A. Nobiling (Journal f. Kinderkrankh. 1871, Bd. 57, S. 71): Pigmentcarcinom des Kleinhirns bei einem 8jährigen Knaben.

Der Knabe hatte von seiner frühesten Kindheit an an Hydrozephalus gelitten, ist dann aber gesund gewesen. Vor 6 Wochen Neuerkrankung. Tod. Sektion: Starker Hydrozephalus. In der Mitte des Oberwurmes des Kleinhirnes befand sich eine 4 mm erhabene, blauschwarze, feinwarzige, schwammige und gefässreiche Geschwulst, die einen kurzen Ausläufer nach vorn schickte, der die Vena Galeni magna ringförmig umwucherte und vollständig zusammenpresste. Der Hauptteil der Neubildung, ein taubeneigrosser Tumor, sass in der Mitte der Kleinhirnsubstanz, nach beiden Seiten sich ausbreitend. Er bildete die eigentliche Verbindung beider Hemisphären, nur von einer dünnen Rinde übrig gebliebenen Oberwurmes bedeckt. In der Richtung nach abwärts war die Neubildung am weitesten gewuchert, hatte den Unterwurm durchbrochen und stellte als eine feinhöckerige, von der Pia mater bedeckte blauschwarze Geschwulst einen Teil der Decke des 4. Ventrikels dar. Mit der sie umgebenden Hirnsubstanz war die Neubildung ziemlich fest verwachsen.

Auf dem Durchschnitt erwies sie sich als tiefbraune Geschwulst, die besonders in den peripheren Partien von varikös erweiterten Venen durchsetzt war.

Mikroskopische Untersuchung: Ein von kleinen spindelförmigen Zellen und von Venen durchzogenes Bindegewebsgerüst mit stellenweise eingesprengten Pigmentschollen, enthielt grössere und kleinere Gruppen von epitheloiden, pigmenthaltigen Zellen, die ohne Interzellularsubstanz eng aneinandergelagert waren. Nirgends Metastasen.

Trotz der genauen Beschreibung bleibt es doch zum mindesten zweifelhaft, ob wir den Tumor als Epithelkarzinom in unserem Sinne annehmen dürfen. Zwar werden ja die melanotischen, von Naevis ausgehenden, destruierenden Geschwülste der Haut seit Unna, dem sich vor allem Marchand, Orth und teilweise auch Lubarsch angeschlossen haben, als Carcinom von vielen Autoren angesehen, doch sind noch eine ganze Reihe namhafter Pathologen, wie Ribbert und auch v. Hansemann Gegner dieser Auffassung. Noch zweifelhafter ist es aber, ob die ausserordentlich seltenen melanotischen Tumoren des Gehirns und Kleinhirns, die fast immer von der Pia ausgehen, richtige Epitheliome sind. Es liegt vielmehr die Entstehung aus den pigmentierten Bindegewebszellen, die sich normaler Weise vor allem an der Hirnbasis, in Medulla oblongata und Kleinhirn finden, näher.

2. Fall von Henry Ashby (The Medical Times 1884, II, p. 850): Zottenkrebs (villous carcinoma) des Plexus chorioideus (3jähriger Knabe).

Der Vater des $3^1/_4$ Jahre alten Knaben starb an einem Tumor der Medulla spinalis. Sechs Wochen vor Spitalsaufnahme begann bei dem Knaben eine rechtsseitige Armparese. 15 Wochen darauf Tod. Sektion: Körper ausserordentlich abgemagert. Auf Vertikalschnitten durch das Gehirn zeigt sich der linke Seitenventrikel eingenommen von einem weichen, lappigen Tumor, der mehr nach aussen gewachsen war und den Thalamus opticus und seine Nachbarteile zusammenpresste. Der Tumor ist weich und gefässreich, hängt besonders mit dem Plexus chorioideus zusammen und hat wahrscheinlich von der linken Plexushälfte des 3. Ventrikels seinen Ausgang genommen.

Mikroskopische Schnitte zeigten zahlreiche erweiterte Kapillaren, die sich häufig verzweigten, mit einander anastomosierten und Schlingen bildeten. Sie wurden an einigen Stellen gestützt von einem zarten Stroma, das sich sehr sparsam durch die Geschwulst erstreckte. Die dazwischen liegenden Räume waren erfüllt mit grossen, unregelmässig gestalteten, granulierten Zellen, von denen einzelne länglich oder zylindrisch gestaltet waren. Manche enthielten mehrere Kerne. Keine Interzellularsubstanz zwischen den Zellen.

Dieser Fall erscheint mir von allen als der wahrscheinlichste. Wenn auch die Beschreibung keine sehr genaue ist, so besteht doch entschieden Aehnlichkeit mit den epithelialen destruierenden Tumoren des 4. Ventrikels, wie sie neuerdings von Saxer[1]), Kaufmann[2]) und anderen bei Erwachsenen beobachtet worden sind, und die ebenfalls vom Plexusepithel ausgegangen waren.

Ob die Bezeichnung „Zottenkrebs“ gerechtfertigt ist, lässt sich natürlich nicht mehr mit Sicherheit beurteilen und mag dahingestellt bleiben.

1) Fr. Saxer, Zieglers Beiträge. 1902. Bd. 32. S. 326 ff.
2) E. Kaufmann, Lehrb. der path. Anat. III. Aufl.

Drei weitere unsichere Fälle führe ich der Vollständigkeit wegen in nachstehender Tabelle an:

No.	Alter, Geschlecht	Benennung der Geschwulst	Begründung der Diagnose Metastasen	Veröffentlicht in	Bemerkungen
7.	14 Tage alter Knabe.	Markschwamm am Hinterhaupt mit dem Gehirn zusammenhängend.	—	Caspars Wochenschr. 1844. S. 29 (Dotzauer).	
8.	$2^1/_2$jähriger Knabe.	Krebs im Gehirn.	—	Ch. West, Diseases of infancy and childhood. p. 164. (Zit. nach Steffen, l. c. S. 188.)	
9.	6jähr. Knabe.	Carcinom im IV. Ventrikel.	—	Barthez u. Rilliet, Handb. d. Kinderkrankh. Bd. III. S. 691. (Legendre, zitiert nach Steffen, l. c. S. 189).	

Interessant ist, dass seit dem Jahre 1884, also zu einer Zeit, wo unsere mikroskopischen Untersuchungsmethoden bereits bedeutende Verbesserungen erfahren hatten, und auch die Unterscheidung der verschiedenen destruierenden Tumoren eine schärfere geworden ist, nicht ein einziger neuer Fall von Krebs des Gehirns oder seiner Häute beim Kinde bekannt geworden ist, während in den vorhergehenden 40 Jahren allein elf solche veröffentlicht wurden. Diese Tatsache erlaubt uns schon den Schluss, dass es sich in allen diesen Fällen höchstwahrscheinlich um Fehldiagnosen gehandelt hat.

Jedenfalls ist bis jetzt noch kein wirklich sicherer Krebs des Hirns oder der Hirnhäute beim Kinde beschrieben worden.

Der primäre Krebs des Augapfels.

Alle älteren Autoren (z. B. Lebert, l. c. S. 858) waren der Ansicht, dass der Krebs des Auges beim Kinde zu den häufigsten zähle. Ja, einige (wie Duzan, l. c.: von 182 „Krebsfällen“ beim Kinde 70mal Krebs der Augen) wollten ihn direkt als den häufigsten bezeichnet wissen. Heute, genau 30 Jahre nach den damaligen Untersuchungen, wissen wir, dass die allermeisten dieser sogenannten Krebsfälle keine wirklichen, echten Carcinome waren. Dass es wohl Geschwülste mit destruierenden Eigenschaften, aber selten destruierende Epithelgeschwülste waren.

Es handelte sich fast immer um Gliome und Gliosarkome, die, meist vom Stützgerüst der Retina oder des Sehnerveneintritts ausgehend, in die Bulbushöhle vorwucherten („amaurotisches Katzenauge"), sie bald ausfüllten oder auch sowohl direkt als metastatisch nach dem Gehirn zu ihre zerstörenden Eigenschaften entfalteten.

Aus den neueren Untersuchungen und dieser Arbeit geht hervor, dass der echte Krebs des kindlichen Auges ebenfalls höchst selten ist, während die obengenannten Tumoren auch nach den neuesten Statistiken das Auge des Kindes häufiger befallen, als jede andere sogenannte „bösartige" Geschwulst.

Ich habe nur einen einzigen sicheren Fall von Krebs des Bulbus in der Literatur auffinden können, und der gehört eigentlich mehr zu den Hautkrebsen, da er im Gefolge jener interessanten Hauterkrankung auftrat, die von Kaposi zum ersten Male unter dem Namen Xeroderma pigmentosum beschrieben wurde.

Fall von R. Greef (Arch. f. Augenheilk. 1901, Bd. 42, S. 99). Epibulbäres Carcinom bei einem 6jährigen Knaben.

Das rechte Auge des schlecht entwickelten Patienten ist ganz bedeckt von einem etwa kastaniengrossen, rosafarbenen Tumor. Alle sichtbaren Teile des Körpers, Gesicht, Hals, Hände, waren dicht bedeckt mit mehr oder weniger grossen braunen bis schwarzen Flecken, die seltener flach, häufiger erhaben waren und an vielen Stellen dicke Knoten bildeten. Dort, wo der Körper von Kleidern bedeckt war, nahmen sie ab und verschwanden gänzlich. Wo die Kleidung irgend Licht durchliess, konnten diese Flecken nachgewiesen werden (Xeroderma pigmentosum).

Ein älterer Bruder zeigte diese Erscheinungen in noch höherem Grade, mit Carcinomen am Nasenrücken. Beginn seit $1^1/_2$ Jahr.

Bei unserem Pat. findet sich im linken Trigon. carot. ein ganzer Strang verhärteter Drüsen. Der oben genannte Tumor ist auf die Conjunctivae sclerae und ein Stück der Kornea beschränkt. Exstirpatio bulbi.

Der Tumor ist mit seiner Unterlage fest verwachsen, zeigt stark zerklüftete Oberfläche mit knötchenförmigen Erhebungen. Nirgends Pigment.

Unter dem Mikroskop zeigt er das typische Bild des Plattenepithelcarcinoms (genaue mikroskopische Beschreibung l. c. S. 106). Er geht offenbar aus von der Korneoskleralgrenze, überragt breit die Kornea, mit der er verwachsen ist und in die er tief eindringt. Am Kammerwinkel perforiert er nach dem Augeninnern. — In den Epithelcarcinomen der Haut findet sich Pigment.

Es unterliegt hier keinem Zweifel, dass es sich um ein echtes Plattenepithelcarcinom des Bulbus handelt, das als eine Begleiterscheinung des Xeroderma aufzufassen ist.

Wir wissen aus den allerneuesten Untersuchungen (S. 11 ff.), dass gerade das Plattenepithelcarcinom mit Vorliebe bei dieser Hautaffektion auftritt, und zwar schon bei ganz kleinen Kindern.

Gewöhnlich sitzen diese Krebse, wie bei dem Bruder dieses Knaben und auch bei ihm selbst, auf annähernd zu den Sonnenstrahlen senkrecht stehenden Hautstellen, wie Wangenwölbung, Lippen, Nasenrücken. Also an Hautteilen, die vom Maximum der chemisch-thermischen Strahlenwirkung getroffen werden.

Hier befindet es sich an der für Bulbuscarcinom typischen Stelle, an der Korneoskleralgrenze, von wo aus es auf die Kornea und die tiefer liegenden Schichten übergeht.

Dass es hier primär entstanden ist, beweist seine isolierte Stellung und seine Pigmentfreiheit, während die übrigen Hautkrebse Pigment besitzen.

Alle anderen Angaben von „Krebs des Bulbus“ fasse ich wegen mangelnder mikroskopischer Beschreibung in den Tabellen a und b zusammen.

a) Tabelle der wahrscheinlichen Fälle.

No.	Alter, Geschlecht	Benennung der Geschwulst	Begründung der Diagnose, Metastasen	Veröffentlicht in	Bemerkungen
1—3.	14j. Knabe.	Carcinom der Konjunktiva.	—	Annales de l'Oculistique 1895. Bd. 113. März. (Rogman.) (Nicht im Original gesehen.)	Panas sah 2 ähnl. Fälle bei 12 und 13jähr. Kindern.

Dann erwähnt noch Faludi (Jahrbuch f. Kinderheilk. 1864, Bd. VII, S. 70) 8 Carcinome des Bulbus (Fall 19—26) bei Kindern, die wir selbstverständlich auch nur als unsicher ansehen können.

Der primäre Krebs der Haut.

Thiersch war der erste, der in seiner Arbeit über den Epithelkrebs der Haut[1]) die Vermutung aussprach: der Epithelkrebs der Haut besitze die Eigenschaften einer Familienkrankheit, sei also erblich. Wobei er natürlich diesen Begriff der Erblichkeit nicht so verstand, als wenn der Krebs als solcher sich vererbe, sondern vielmehr so, dass die Disposition zu dieser Erkrankung auf das Kind bei der Geburt übergehe. Thiersch glaubte dies deshalb, weil er sah, wie sich gerade mit Vorliebe „Eigentümlichkeiten der Haut, wie Farbe, Gefäss- und Drüsenreichtum, Beschaffenheit der Haare“ vererben.

Damals konnte er als Beweis seiner Behauptung keine wirklich sicheren

1) C. Thiersch, Epithelkrebs, namentlich der Haut. 1865. S. 306.

b) Tabelle der unsicheren Fälle.

No.	Alter, Geschlecht	Benennung der Geschwulst	Begründung der Diagnose, Metastasen	Veröffentlicht in	Bemerkungen
4.	4 j. Knabe.	Medullarkrebs d. Bulbus.	Anscheinend mikroskopisch untersucht.	Transact. of the Pathol. Soc. of London. 1857. Bd. VIII. p. 322 (Hulke).	—
5.	4j. Knabe.	Medullarkrebs d. Bulbi und Orbitae.	—	The Medical Times. 1858. I. p. 450 (Critchett).	—
6.	? Kind.	Krebs ein. Auges.	—	Medico-chirurg. Transact. 1859. p. 111 (S. W. Sibley).	Nicht im Originalgeseh.
7.	2j. Knabe.	Melanot. Krebs des Bulbus.	—	Medico-chirurg. Transact. 1862. Bd. 45. p. 392 (Baker).	—
8.	3j. Kind.	Medullarkrebs d. Sklerotica.	Mikrosk. untersucht.	Archiv f. Ophthalmologie. 1866. Bd. XII. S. 278. (E. Neumann.)	—
9.	18 Mon. alt. Kind.	Krebs d. Bulbus.	Rezidiv n. sechs Wochen.	Americ. Journal of Med. Scienc. 1868. Bd. 55. p. 399 (J. Ashurst).	—
10.	2j. Knabe.	Krebs d. Bulbus.	Rezidiv n. fünf Wochen.	Gazette médic. 1869. p. 36 (Joffroy).	—
11.	3j. Knabe.	Markschwamm d. Retina.	Mikrosk. untersucht.	La Presse méd. belge. 1870. 22. Jg. p. 73 (Fano).	—
12.	14j. Knabe.	Krebsgeschwülste der rechten Orbita.	Metastasen und Lymphknoten am Halse.	Schmidts Jahrb. 1877. Band 174. S. 192 (Coppez).	—
13.	2j. Knabe.	Krebs des Bulbus und d. Orbitaweichteile.	Chiasma optic. in einen krebs. Tumor verwandelt.	Gerhardts Handb. 1880. V. I. 2. S. 558 u. 626 (Steffen).	—
14.	2j. Kind.	Krebs d. Augenhöhle	—	Archiv f. klin. Chirurgie. 1880. Bd. 25. S. 464. Tabelle V. (E. Gurlt).	—
15.	4j. Kind.				
16.	3j. Kind.	Carcinom des Bulbus.	—		—
17.	3j. Kind.				
18.	10 Mon. alt. Kind.	Markschwamm (Gliom?) der Netzhaut beider Augen.	—	Berlin. klin. Wochenschr. 1903. Bd. 40. S. 1164 (Hirschberg).	—

Fälle beibringen, heute können wir sie durch eine ganze Reihe sicherer und gut untersuchter Fälle unterstützen.

Aber auch die Tatsache der Vererbung normaler Hautverhältnisse

können wir dahin ergänzen, dass wir sagen, dass sich auch pathologische Zustände derselben gern viele Generationen hindurch erhalten. So Pigmentnävi und Naevi vasculosi, abnorm starke Behaarung und frühzeitiger Haarverlust, die Neigung zur Entstehung von Hautwarzen und von Atheromcysten der behaarten Kopfhaut — erinnerlich sind mir 2 Fälle eigener Beobachtung — zur Bildung von Komedonen und Acne vulgaris und rosacea. Ferner ist bekannt, dass Kinder von früher an Psoriasis erkrankten Eltern, auch leicht diese Erkrankung erwerben, und schliesslich ist seit Kaposis Entdeckung eine Hautaffektion bekannt geworden, die anscheinend nur in ganz bestimmten einzelnen Familien, auf Grund einer besonderen Disposition, heimisch ist, das sogenannte Xeroderma pigmentosum.[1])

Dieses tritt nun hauptsächlich beim Kinde auf und führt meist in kurzer Zeit zu einer atypischen Epithelwucherung, zum Plattenepithelkrebs der Haut. Diese interessante Erkrankung ist seit Kaposis erster Beobachtung (1870) wiederholt von anderen und dann auch von Hebra und Kaposi selbst wieder gesehen worden.

Nicht immer, aber in den allermeisten Fällen, artet sie bis zum Plattenepithelcarcinom aus, doch stets breitet sie sich allmählich auf die ganze Haut aus; manchmal schliesst sich auch das Sarkom[2]) an.

Ich bringe im nachstehenden die Fälle — und es ist wohl der grösste Teil der bis jetzt bekannt gewordenen — wo sich im Anschluss an diese eigentümliche chronische Hautentzündung echte, mikroskopisch nachgewiesene Plattenepithelkrebse bei Kindern entwickelt haben.

a) Sichere Fälle.

1. Fall, von W. Rueder (Dissert. 1880, Berlin). Ueber Epithelcarcinom der Haut bei mehreren Kindern einer Familie.

9jähriger, kräftig gebauter Knabe mit diffuser Perlmutterfärbung des Nasenrückens und der Regio infraorbitalis, hochgradige Verbreitung von bohnengrossen, rauhen, braunen Flecken über Gesicht und Hals, vielfach konfluierend und hin und wieder von roten Flecken unterbrochen. Starke Abschuppung auf Gesicht, Hals und Handrücken. Linsengrosse Wärzchen von glatter Oberfläche und derber Konsistenz am Saum der Lippen, auf den Backen, sowie auf den Proc. mastoid. und auf beiden Seiten der Ohrmuscheln. Handrücken und Unterarm schmutzigbraun, mit zahlreichen linsengrossen Warzen bedeckt. Haut der bedeckten Körperteile glatt und rein.

Entfernung eines kleinhaselnussgrossen Tumors aus der Unterlippe. Rezidiv

1) Hebra und Kaposi, Lehrbuch der Hautkrankh. Bd. 2. S. 182 und Schmidts Jahrb. 1882. Bd. 196. S. 23.

2) Vierteljahrsschrift f. Dermatolog. 1874. Bd. VI. S. 3 (Geber) und das. 1884. S. 3 (Pick) und siehe auch: Vierteljahrsschrift f. Dermatolog. 1883. S. 47 (Neisser).

innerhalb 8 Monaten, abermalige Operation. Er wurde mit Sicherheit als Epithelialcarcinom diagnostiziert.

2. Fall, von demselben. Ein Bruder dieses Patienten ist mit zehn Jahren seinem Leiden erlegen. Nach Angabe der Eltern soll sich in der Schläfengegend ein Krebsgeschwür entwickelt haben, das weiter und weiter um sich frass.

Ausserdem erkrankten noch weitere sechs Brüder an Xeroderma pigmentosum, während die Schwestern vollständig verschont blieben.

Die Erkrankung begann immer in den ersten Lebensmonaten, sobald die Knaben ans Sonnenlicht gebracht wurden. Der Grossvater väterlicherseits soll dieselben Flecken im Gesicht gehabt haben.

3. Fall, von E. Vidal (De la dermatose de Kaposi, Xerod. pigment: Annal. de dermatologie 1883, p. 621).

11jähriges Mädchen mit Xerod. pigm. Beginn im 3. Lebensjahr. Kankroides Geschwür am rechten Nasenflügel, am häutigen Septum narium und linker Nasenöffnung. Exzision eines Tumors an der rechten Nasenseite. Diagnose: Carcinom.

4. Fall, von demselben. Aeltere Schwester, Tod mit 11 Jahren. Beginn der Erkrankung mit 18 Monaten. Bekam im 4. Lebensjahr einen gestielten, himbeerartigen Tumor der rechten Wange, der sich als Carcinom erwies. 3 Jahre darauf entstand ein ulzerierender Tumor der rechten Augenbraue mit ausgedehnter Knochennekrose. 2 Brüder gesund.

5. Fall, von demselben. 12jähriger Knabe. Beginn der Erkrankung im 2. Lebensjahr. Im 6. Lebensjahr die ersten Tumoren, bald mehrere, die alle ulzerierten. Mikroskopische Diagnose: Kankroide der Haut. Ein Onkel väterlicherseits starb an Krebs des Oesophagus.

6. Fall, von demselben. Bruder des vorigen. Erkrankung im zweiten Lebensjahr. Tod. Diagnose: Zerfallende Kankroide des Gesichts mit Uebergreifen auf den Knochen. Ein weiterer Bruder war ebenfalls an Xeroderma erkrankt. Eine Schwester und ein Bruder gesund.

7. Fall, von Kaposi (Wiener med. Wochenschr. 1882, Bd. 32, halbs. 496, identisch mit Weinlechners [Hebra und Kaposi] Fall, Gerhardts Handbuch der Kinderheilk. 1887, Bd. VI, S. 213). 10jähriges Mädchen, mit Xerod. pigment. Innerhalb eines Jahres entwickelten sich multiple Carcinome des Gesichts. Tod nach 3 Jahren.

8. Fall, von demselben (Schmidts Jahrb. 1882, Bd. 196, S. 23). 8jähriges Mädchen mit multipler Carcinomatose der Haut.

9. Fall, von Esmarch (Archiv für klin. Chirurgie 1889, Bd. 39a, S. 360, Tafel VI und VII). 11jähriger Knabe, bei dem die Hautaffektion im 2. Lebensjahr begann. Epithelkrebs des Ohres, der Nasenspitze und der Lippen (Tafel VI).

10. Fall, von demselben. 12jähriger Knabe mit Epithelkrebs der Wangen (Tafel VII). Bruder des vorigen.

Auf beiden Buntdrucktafeln erkennt man deutlich, dass auch bei diesen Kindern die von der Wäsche und den Kleidern bedeckten Hautstellen vollständig frei von Xeroderma pigmentosum und seinen Begleiterscheinungen sind.

11. Fall, von Lukasiewicz (Archiv f. Dermatologie 1895, Bd. 33, S. 39). Ueber Xeroderma pigmentosum.

Bei dem kaum 5 Monate alten Knaben stellen sich in der Haut des Gesichtes, des Nackens und der beiden Handrücken, sobald er ans Sonnenlicht gebracht wird, entzündliche Hyperämien ein, deren Folge (im 10. Lebensmonat) chronische, entzündliche Infiltration ist. Gegen Ende des 2. Lebensjahres kommt es zur ungleichmässigen Pigmentierung der erkrankten Stellen, die allmählich stärker wird. Dazwischen entwickeln sich atrophische weisse Stellen, die sich vergrössern. Die dunkel pigmentierten Stellen verdicken sich, es kommt zu Wucherungen (kleine miliare Wärzchen), von denen einige, besonders im Gesicht, Neigung zum Fortwuchern haben. Sie entwickeln sich schliesslich zu Exkreszenzen, die zu Carcinombildung neigen. So wurden auf dem Handrücken einige kleinerbsengrosse Wucherungen beseitigt, die sich als fertige Carcinome erwiesen.

Das Kind eines Onkels soll dieselben braunen Flecke gezeigt haben.

Hierher gehören auch noch die zwei von R. Greef berichteten Fälle, die sich in dieser Arbeit unter „Krebs des Augapfels“ finden. (Fall 12; den Fall von Krebs des Augapfels siehe S. 7.)

13. Fall, von W. Coles (St. Louis Medic. and Surg. Journ. 1870, Bd. VII, p. 397; ref. in Schmidts Jahrb. 1873, Bd. 158, S. 185 [Meissner]).

15jähriges Mädchen. Grossvater mütterlicherseits in hohem Alter an Epithelialkrebs der Wange, Tante an Gebärmutterkrebs gestorben. Pat. hat seit drei Monaten ein hartes, wucherndes Geschwür an der rechten Zehe, das schon wiederholt, aber stets ohne Erfolg weggeschnitten und geätzt worden war. Es hatte fast 3 cm im Durchmesser, war kreisförmig rund, hornig, in der Mitte vertieft, mit hohen, harten Rändern. Amputation der Zehe. Diagnose: Epithelcarcinom.

14. Fall, von H. Braun (Archiv f. klin. Chirurgie 1893, Bd. 45a, S. 185). Auf einer alten Narbe einer im 2. Lebensjahr erlittenen Verbrennung entwickelte sich nach einem Schlag am Kopfe (Stirn) des 12jährigen Mädchens eine Geschwürsfläche, die nicht mehr zur Heilung kam, sondern sich zu einem grossen ulzerierten, höckerigen Tumor auswuchs, der fest dem Knochen aufsass. Operation, Heilung. Die mikroskopische Untersuchung ergab mit Sicherheit Plattenepithelkrebs.

15. Fall, von F. Selberg (Archiv f. Pathol. Anatomie 1896, Bd. 145, S. 177). Kankroid der Haut bei einem 6 Monate alten Knaben.

4 Wochen nach der Geburt bemerkte die Mutter auf der rechten Schulter des Knaben einen roten „Pickel“, der nicht verschwand und allmählich zu einem bläulichroten, knolligen Tumor heranwuchs von gut Wallnussgrösse, der an mehreren Stellen ulzerierte. Exstirpation. Die mikroskopische Untersuchung ergab, dass die Geschwulst von Epidermis bedeckt war, die an einzelnen Stellen unregelmässige längere Zapfen in die Tiefe schickte. Im Gebiete des Unterhautzellgewebes, wo die wesentliche Geschwulstentwickelung liegt, sind im bindegewebigen

Stroma Alveolen von sehr unregelmässiger Form und Grösse sichtbar. Dieselben enthalten deutliche epitheliale Zellen, ziemlich gross und polygonal, die zahlreiche Perlenbildung und vielfache Verhornung zeigen.

16. Auch der Fall von Williams (Brit. med. journ. Okt. 1890), den ich im Original nicht nachsehen konnte, darf wohl zu den sicheren Fällen gerechnet werden. Es handelte sich um ein ulcus rodens bei einem 14jährigen Mädchen.

Die einfache Betrachtung dieser Fälle zwingt uns förmlich zu der Annahme, dass in der Tat, wie Thiersch schon vermutete, bei der Entstehung des Hautcarcinoms familiäre Eigentümlichkeiten, sagen wir Disposition, eine wichtige Rolle spielen. Denn es erkrankten in derselben Familie jedesmal mehrere Kinder in ungefähr demselben Alter, unter denselben Bedingungen und Erscheinungen. Andererseits sehen wir, dass in der Familiengeschichte der kleinen Patienten in mehreren Fällen maligne Geschwülste, und zwar Carcinome angegeben sind. Es fehlt also auch nicht der Faktor, dem wir bei vielen anderen Erkrankungen unseres Körpers so grosse Bedeutung beilegen, die „erbliche Belastung".

Die übrigen, wahrscheinlichen und unsicheren Fälle aus der Literatur finden sich in folgenden beiden Tabellen:

b) Tabelle der wahrscheinlichen Fälle.

No.	Alter, Geschlecht	Benennung der Geschwülste	Begründung der Diagnose, Metastasen	Veröffentlicht in	Bemerkungen
1.	14j. Knabe.	Carcinoma nasi.	—	Blech, Dissertat. Erlangen, Beitrag zur Statistik (ältere Fälle).	Vater hat ebenfalls an Carcin. nasi gelitten (?).
2.	2j. Kind.	Hautcarcinom.	—		
3.	15j. Knabe.	Epithelcarcin. der Oberlippe.	—	Lyon médicale 1892, 9. Oktober (Gangolphe).	Nicht im Original geseh.
4.	8j. Mädchen.	Epithelcarcin. der Oberlippe und d. recht. Nasenflügels.	—	Medizinskoie Obozrenie 1893, p. 143; ref. Jahrb. f. Kinderheilk. 1894, Bd. 37, S. 451 (Krassnobajew).	—
5.	13j. Mädch.	Epithelkrebs der Unterlippe.	—	Medizinskoie Obozrenie 1893; No. 14 (Batashoff).	Nicht im Original geseh.

E. Gurlt erwähnt dann noch in seiner Statistik (Archiv f. klin. Chir. 1880, Bd. 25, S. 464) sieben Fälle von Krebs des Gesichtes (Fall 6—12) und zwei Carcinome des Halses (Fall 13—14) bei Kindern im Alter von 2, 3, 4, 7, 8, 14 und 15 Jahren, bzw. 14 und 15 Jahren.

c) Tabelle der unsicheren Fälle.

No.	Alter, Geschlecht	Benennung der Geschwülste	Begründung der Diagnose, Metastasen	Veröffentlicht in	Bemerkungen
15.	Neugebor. Kind.	Carcinom am Halse.	—	Beiträge z. Geburtshilfe u. Gyn. 1870. I. S. 90 (Körte, Sitzungsber.).	Entsteh. der Geschwulst gleich nach d. Geburt. Tod am 7. Lebenstag.
16.	2j. Knabe.	Melanotische Krebse der Haut.	—	Medico-chir. Transact. 1862. Bd. 45. p. 392 (W. M. Baker).	—
17.	2j. Mädch.		—		—
18.	Neugebor. Knabe.	Gestielt. angeb. Carcin. der Nase.	(Frisch) mikroskopiert. Metastasen jederseits über d. Parotis.	Archiv f. klin. Chir. 1864. Bd. V. S. 338 (Ritter).	Angiosarkom?
19.	? Kind.	Krebs der Unterlippe.	—	Hufeland, Ueber Inokulation u. verschiedene Krankh. 1892. S. 359. Zit. nach Steffen, l. c S. 127.	Entstehung nach Bissheilung spontan.

Unsicher sind ferner Faludis Angaben (Jahrb. f. Kinderheilk. 1864, Bd. VII, S. 70) von 3 Carcinomen des subkutanen Zellgewebes am Hals und in der Lendengegend bei Kindern und H. Leydens Fälle (Bericht über Krebssammelforschung in Spanien 1902, ref. Zeitschr. f. Krebsforsch. 1904, I, S. 56) von Krebs der Nase (Knabe und Mädchen) und Hautkrebs am Halse (Mädchen) im Alter von 10—15 Jahren (Fall 20—26).

Der primäre „Krebs“ der Lymphknoten.

Es ist wohl klar, dass ein primärer Krebs der Lymphknoten an sich nicht vorkommen kann, falls man nicht die aus den Blut- und Lymphgefässendothelien entstandenen bösartigen Geschwülste dazu rechnet, was in der Tat eine Zeit lang geschah, wozu wir aber histogenetisch nicht berechtigt sind. So gehörte auch die überwiegende Anzahl der bei Erwachsenen beschriebenen „primären Krebse“ der Lymphknoten zu den Sarkomen und Endotheliomen. Bei einem anderen Teil besteht kein Zweifel, dass es sich wirklich um typischen Epithelkrebs gehandelt hat, der aber eine Metastase eines bei der Sektion übersehenen Krebses eines anderen Organes war. Nur ganz ausnahmsweise könnte sich hier einmal ein echtes Carcinom entwickeln, nämlich dann, wenn durch embryonale oder postembryonale Störungen im wachsenden Fötus von einem anderen Orte her

echte Epithelien in den Lymphknoten gelangt und hier zur destruierenden Proliferation gekommen sind. Nach den in der Literatur vorliegenden Angaben und mir zur Verfügung gestellten Befunden von Prof. Lubarsch würden hierfür in erster Linie in Betracht kommen die submaxillaren Lymphknoten, in denen Prof. Lubarsch unter 16 Fällen tuberkulöser Veränderungen im letzten Jahre 3 mal Einschlüsse von Speicheldrüsenläppchen und Ausführungsgängen fand, und die inguinalen, in denen Prof. Lubarsch zweimal mit hohem Zylinderepithel ausgebildete Drüsengänge (vermutlich vom Wolfschen Körper stammend) sah.

Unter den Fällen von primärem Krebs der Lymphknoten beim Kind, von denen ich in der Literatur 10 auffinden konnte, ist aber kein einziger, der gerade diese Lymphknotengruppe betrifft oder sonst eine sachgemässe Beurteilung gestattete, da überall die genaue mikroskopische Beschreibung fehlt. Es ist also unmöglich, zu entscheiden, ob hier ein Sarkom, Endotheliom oder metastatischer Epithelkrebs vorgelegen hat, was bei einigen Fällen nach dem Sektionsbefund an sich nicht unwahrscheinlich wäre.

Die Angaben hierüber finden sich in

Frerichs Klinik der Leberkrankh. 1858. II. S. 293 (Farre),
im Jahrbuch f. Kinderheilk. 1859. Bd. II. S. 194 (H. Widerhofer),
in der Presse médicale belge. 1870. p. 61 (Arnès),
in den Transact. of the Patholog. Society of London. 1870. Bd. 21. p. 397 (H. Dickinson),
in d. Beiträgen z. Geburtsh. u. Gynäk. 1870. Bd. I. S. 90. Sitzungsber. (Körte),
in Vogels Lehrbuch der Kinderkrankh. (ref. Schmidts Jahrb. 1872, Bd. 154, S. 116/117),
m Journal für Kinderkrankh. 1879. Bd. 13. S. 420 (E. Charbon und K. Ledeganck),
in Rueders Dissert. 1880. Berlin (A. Kjellenberg u. Blix, H. Abelin),
in Gerhardts Handbuch der Kinderheilk. 1879—1880. Bd. IV. 2. S. 447 (H. Widerhofer) und
in der Deutschen med. Wochenschr. 1892. Bd. 18. S. 496 (C. Stern).

Auch von einem angeblich primären Krebs der Milz weiss die Literatur einmal zu berichten (Jahrb. f. Kinderheilk. 1880, Bd. 15, S. 425, Scheffer), doch lässt sich hiervon nur dasselbe, wie im vorigen Abschnitt, sagen.

Primärer Krebs von Herz, Lunge und Kehlkopf.

Mit den in der Literatur (Revue médicale 1825, Bd. IV, p. 247 [Ségalas d'Etchepare] und Traité des malad. des nouveau-nés 1828, p. 647 [Billard]) verzeichneten Fällen von „Krebs“ des Herzens, brauchen wir uns hier nicht zu befassen, da es bekanntlich keine echten primären Krebse des Herzens und der Gefässe geben kann. Möglichenfalls handelt

es sich um die allerdings auch sehr seltenen Endotheliome oder Syphilome des kindlichen Herzens.

Mit der Betrachtung der Krebse der anderen beiden Organe kann ich mich gleichfalls sehr kurz fassen, da wohl Angaben hierüber vorhanden sind, aber meist so unvollständig, dass aus keiner der Beschreibungen mit Sicherheit die Diagnose „Krebs" hervorgeht. Die mikroskopische Untersuchung ist nirgends erwähnt.

So sagt Lebert (l. c. S. 883), dass er einmal „Carcinom der Lunge" primär bei einem 7monatigen Knaben gefunden habe.

Eine weitere ebenso unsichere Angabe macht Köhler in seinen Krebs- und Scheinkrebskrankheiten 1853, wo er „primären Markschwamm" der Lunge bei einem 7 Monat alten Kinde beobachtet haben will; und Lépine sah (Bulletin de la Société anatomique 1869) angeblich „Krebs" der Pleura bei einem 10jährigen Kinde.

Kaum sicherer ist McAldowies Fall (Lancet 1876, II, S. 570) von primärem Krebs der Lunge bei einem $5^1/_2$ Monat alten Knaben, der zwar makroskopisch ganz gut beschrieben ist, wo aber auch die histologische Untersuchung fehlt. Zudem scheint es mir überhaupt fraglich, ob es ein primärer „Krebs" des Lungenparenchyms ist:

Es finden sich beide Lungen überladen mit weissen, harten, verschieden grossen Knoten, die vom vollständig intakten Lungengewebe gut abgrenzbar sind. An der Lungenwurzel findet sich eine harte, über wallnussgrosse Masse, die durch die ganze Dicke der Lunge bis zur kostalen Pleura durchdringt. Alle übrigen Organe gesund.

Es scheint mir vielmehr eine maligne Neubildung der Hiluslymphknoten gewesen zu sein, die von da aus in die Lunge vordrang und in sie metastasierte.

Ein sicherer Fall von primärem Lungenkrebs beim Kinde ist demnach noch nicht beschrieben worden.

Krebs des Kehlkopfes beobachtete einmal E. Gurlt (Archiv für klin. Chirurgie 1880, Bd. 25, S. 464, Tabelle) bei einem 10jährigen Kinde, und Goerges demonstrierte in der Berliner med. Gesellschaft am 4. Dezember 1895 das Präparat von einem Kehlkopfcarcinom „bei einem jungen Kinde".

Obgleich beide Fälle nicht näher beschrieben sind, so müssen wir doch die Diagnose bei ersterem als höchst wahrscheinlich, bei letzterem als sicher richtig annehmen. Beide stammen aus einer Zeit, wo Waldeyers Krebsdefinition allgemein anerkannt war, und wo man fast sicher sein darf, dass aus Interesse für einen so seltenen Fall die histologische Untersuchung gemacht worden ist. Wenigstens müssen wir für den zweiten Fall annehmen, dass sich in der Berliner medizinischen Gesellschaft, als ihn Goerges Ende 1895 zeigte, Widerspruch geltend gemacht hätte, wenn die Diagnose nicht wohl begründet gewesen wäre. Jedenfalls geht hieraus hervor, wie ausserordentlich selten der Kehlkopfkrebs beim Kinde ist.

Vom primären „Krebs“ der Knochen

gilt dasselbe, was (S. 16) vom primären Krebs der Lymphknoten gesagt wurde. Wir wissen, dass weder vom Periost, noch von der Knochensubstanz selbst ein echter Epithelkrebs ausgehen kann, dass höchstens einmal ein mit der Tendenz zum destruierenden Fortwuchern ausgestatteter embryonal verlagerter Epithelkeim hier einen wahren Krebs erzeugen kann. Und diese Möglichkeit ist gerade für Knochen und Periost erfahrungsgemäss so gering, dass wir sämtliche in der Literatur als Knochenkrebse veröffentlichte Fälle stark in Zweifel ziehen müssen. Ja, wir können sie wohl für die allermeisten Fälle als Sarkome ansehen, die, wie wir wissen, im Kindes- und im Knabenalter sehr häufig vorkommen und meist von den Epiphysen oder dem Knochenmark ausgehen.

Nur ein einziger der von mir gesammelten Fälle stammt aus der neueren Zeit, alle übrigen sind ältere Untersuchungen, Beobachtungen, denen eine eingehende, genaue Untersuchung abgeht. Verwechselungen mit Sarkomen sind daher sehr wohl möglich. Ja, bei den englischen Forschern — und es sind eine Reihe englischer Angaben darunter — wurden beide Geschwülste, Medullarsarkom und — Carcinom bis in die neuere Zeit unter dem Sammelnamen „Krebs“ zusammengefasst.

Trotzdem möchte ich noch zwei Fälle etwas genauer anführen, da sie offenbar mikroskopisch untersucht sind und deshalb die Möglichkeit vorhanden ist, dass sie echte Krebse sind.

1. Fall, von F. Grohe (Virchows Archiv 1864, Bd. 29, S. 209). Melanotisches Carcinom des Zwischenkiefers, ausgehend von den Zahnsäckchen der Schneidezähne:

Der von Bardeleben operativ entfernte, sehr vergrösserte Zwischenkiefer eines 4jährigen Knaben zeigt anstelle der Schneidezähne einen kleinfingerdicken rundlichen Wulst von derber, knorpelartiger Beschaffenheit, von einem mässig dicken Epithelstratum überzogen. An der hinteren unteren Fläche dieses Wulstes ist das Epithel an mehreren Stellen abgestossen. Die dadurch freigelegten Teile besitzen ein schieferiges, schwärzliches Aussehen. Der rechte äussere Schneidezahn ist sehr klein, nicht durchgebrochen und auf seiner Rückseite mit einer etwa bohnengrossen schwärzlichen Aftermasse verwachsen, die von kompakter Knochenmasse umgeben und mit dieser fest verbunden ist.

Auf dem Durchschnitt zeigt sich eine mehr als bohnengrosse melanotische Geschwulst, die mit kleineren und grösseren Fortsätzen in die Knochensubstanz eindringt. Sie liegt in einer mit kompakter Knochenwand versehenen Höhle.

Mikroskopische Untersuchung: In den Maschen eines faserigen, gefässarmen Stromas liegen teils pigmentierte, teils pigmentlose Zellen. In anderen Maschenräumen beide Zellarten nebeneinander und in wieder anderen liegt nur freies Pigment. Die Grösse der Alveolen ist verschieden: kleine rundliche, ovale und grössere, die auch Fortsätze aussenden.

Dieser Fall ist schon an sich möglich. Der Ausgang der Geschwulst von der epithelialen, fötal gebliebenen Zahnleiste, beziehentlich von dem mit Epithelbelag versehenen Schmelzorgan durchaus wahrscheinlich, so dass hierfür die epitheliale Grundlage vorhanden wäre. Auch ist die mikroskopische Beschreibung der eines echten Carcinoms nicht unähnlich. Da jedoch nur von „Zellen" die Rede ist, die in einem „faserigen" alveolären Stroma liegen, und nicht von Epithel- oder epithelähnlichen Zellen, so müssen wir wieder die Bedenken geltend machen, die uns schon einmal bei Betrachtung der melanotischen Hirngeschwülste kamen (siehe S. 6).

Der zweite, von Virchow untersuchte Fall findet sich bei A. v. Graefe (Archiv f. Ophthalmol. 1866, Bd. XII, S. 244):

22 Monate altes Mädchen, bis 10 Tage vor der Aufnahme gesund. Beginn mit Lähmung sämtlicher linker Augenmuskeln. Herabdrängung des weichen Gaumens. Inzision. Entfernung eines Stückes carcinomatösen Tumors. Tod nach 19 Tagen.

Sektion: In der Leber finden sich einige bis hanfkorngrosse, ziemlich harte, grauweissliche Knoten. Mesenterialdrüsen ebenfalls bis zu haselnussgrossen, härtlichen Tumoren angewachsen, die auf dem Durchschnitt zum grössten Teil aus einer weisslichgrauen, feuchten Wucherung bestehen. Die Solitär- wie Peyerschen Drüsen des Darmes grösstenteils von einer grauweissen Masse angefüllt.

Der Keilbeinkörper ist in eine weiche Masse umgewandelt, die sich auf die linke Ala temp. und die Squama fortsetzt. Der äussere Gehörgang ist von einer harten, schwärzlichen Masse ausgestopft, der innere mit weicher, rötlicher ausgefüllt. In der Orbita und an der hinteren äusseren Seite eine flachrundliche, fluktuierende, von der Periorbita überzogene Hervortreibung, die die ganze knöcherne Wand mit weicher Masse durchsetzt. Die ganze linke Nasenhöhle bis zu den Choanen mit wuchernden glatten und hügeligen, weisslichen und rötlichen Geschwulstmassen ausgefüllt, die mit ziemlich ausgedehnten Massen in die Fossa sphenoid. hineinwucherten. Verschiedene Nerven waren ergriffen. Das Carcinom ging anscheinend vom Keilbein aus. „Die unmittelbare Untersuchung des Entleerten (Virchow) ergibt carcinomatösen Bau."

Auch hier kann man ohne weiteres einen epithelialen Ausgangsort annehmen, nämlich den Epithelbelag der Keilbeinhöhlen, genau so gut, wie wir als Ursprungsstätte des primären Oberkiefercarcinoms das Epithel der Highmorshöhle ansehen.

Nun ist aber das primäre Carcinom der Keilbeinhöhlen, wenn es überhaupt vorkommt, ungemein selten, wodurch die Wahrscheinlichkeit der Diagnose nicht gerade erhöht wird. Auch wurde das entfernte Tumorstückchen offenbar nur frisch untersucht, so dass ein Irrtum in der Diagnose sehr wahrscheinlich ist, trotz der Autorität zweier so berühmter Forscher und Aerzte, wie Virchow und Graefe.

Ist es uns doch sogar mit unseren verbesserten technischen Hilfsmitteln

und Untersuchungsmethoden manchmal nicht möglich, die Differentialdiagnose zwischen medullarem Sarkom und Carcinom mit voller Sicherheit zu stellen.

Daher können wir diesen interessanten Fall nur zu den wahrscheinlichen rechnen. Als wirklich echten Krebs müssen wir hingegen den folgenden auffassen:

Krebs des Unterkiefers bei einem 5jährigen Knaben (ohne nähere Beschreibung):

Der Fall stammt aus Prof. Chiaris pathologischem Institut (Prager med. Wochenschr. 1904, No. 41) und dürfte einer jener seltenen Fälle von „Knochenkrebs" beim Kinde sein, der von der Schleimhaut des Unterkiefers ausgehend, diesen zerstört. Sind doch diese Carcinome auch beim Erwachsenen ziemlich selten (siehe hierzu: Krebs des oberen Verdauungstraktus).

Untenstehende Tabelle enthält wieder die unsicheren und übrigen wahrscheinlichen, beziehentlich die als Krebs veröffentlichten Sarkomfälle.

No.	Alter, Geschlecht	Benennung der Geschwulst	Begründung der Diagnose, Metastasen	Veröffentlicht in	Bemerkungen
3.	4j. Knabe.	Medullarkrebs d. Gesichtsknoch.	—	The Medical Times 1858. p. 450 (Critchett).	Zwei Onkel mütterlicherseits starb. an Krebs des Gesichts (Lippen).
4.	1 J. 10 Mon. Mädchen.	Medullarkrebs d. Metakarpalkn. der r. Hand.	Mikroskop. unters.	Transact. of the Pathol. Soc. of Lond. 1860. Bd. XI. p. 235 (Bryant).	Grosselt. mütterlichers. starben beide an Krebs.
5.	8j. Mädchen.	Markschwamm d. Schulterblattes.	—	Wien. med. Wochenschrift 1860. X. Halbseitig 561 (Schuh).	—
6.	3j. Mädchen.	Medullarkrebs d. Tibia.	—	Aus dem Franz-Joseph-Kinderspital in Prag 1860. Bd I. S. 190 (Lambke).	Zit. n. Steffen, l. c.
7.	4j. Knabe.	Tumor des Keilbeins, Markschwamm.	Ein Teil bestand aus „schön. Epithelialkrebszellen", sonst Markschwamm.	Journal für Kinderkrankheiten 1862, Bd. 39. S. 450 (v. Sydow).	—
8.	8 Mon., Kind.	Krebsgeschw. am Condyl. ext. hum. dextr.	—	Journal für Kinderkrankheiten 1862. Bd. 38. S. 140 (Edwards).	—

No.	Alter, Geschlecht	Benennung der Geschwülste	Begründung der Diagnose, Metastasen	Veröffentlicht in	Bemerkungen
9.	$2^1/_2$j. Mädch.	Medullarkrebs d. Schädels.	Metastasen an den Rippen, d. Wirbelsäule, den Hüftbeinen, in den Lymphknoten des Halses, hinter der Leber, in der r. Niere.	Journal für Kinderkrankheiten 1865. Bd. 45. S. 256 (A. Brünniche).	Entstehung nach Trauma.
10.	5j. Mädchen.	Medullarkrebs d. Unterkiefers.	Mikroskop. unters.	Lancet 1868. II. p. 2 und Transact. of the Path. Soc. of Lond. 1868. Bd. 19. p. 305 (Chr. Heath).	Wahrscheinlich.
11.	4j. Mädchen.	Medullarkrebs d. Schädels.	Metastasen in den Lymphknoten des Halses, in Nacken- und Brustmuskeln, in d. Bronch. und and. Lymphknot.	The Medical Times 1869. II. p. 382 (Priestley).	—
12.	14j. Knabe.	Medullarkrebs der link. Tibia.	Mikroskop. Unters. des ausgedrückten Saftes, Metastasen in beiden Lungen, Rezidiv am Amputationsstumpf.	Refer. in Schmidts Jahrbüchern 1870. Bd. 146. S. 95 (H. Day).	—
13.	15j. Knabe.	Medullarkrebs d. rechten Oberschenkels.	Metastasen in beid. Lungen, in der r. recht. Fossa iliaca.	Das. 1873. Bd. 158. S. 181 (H. Meissner).	—
14.	11j. Knabe.	Markschwamm d. Wirbelsäule.	Metastas. in Pleura u. Lungen, in Mediastin., im Peritoneum des klein. Beckens, in Inguinaldrüsen.	Das. 1873. Bd. 158. S. 291 (H. Meissner).	—
15.	Neugeborener Knabe.	Harter Krebs des Unterschenk.	—	Lancet 1875. II. p. 766 (Kelb. King).	—
16.	6j. Knabe.	Markschwamm d. Keilbeinknoch.	—	British Med. Journ. 1877. Bd. II. p. 380 (Wardell).	—
17.	13j. Kind.	Carc. d. Kiefers.			
18.	8j. Kind.	Carc. d. Thorax.			
19.	15j. Kind.	Carc. d. Beckens.			
20.	15j. Kind.	Carc. d. Oberschenkels.	—	Archiv f. klin. Chirurg. 1880. Bd. 25. S. 464. Tabelle (E. Gurlt).	—
21.	15j. Kind.				
22.	15j. Kind.	Carc. d. Unterschenkels.			

Schliesslich erwähnt noch Lebert in seinem bekannten Werk (l. c. S. 726) drei Beobachtungen von primärem „Knochenkrebs“ bei Kindern (23—25) im Alter von $2^1/_2$—9, von 9—13 und von 13—15 Jahren, und Faludi (Jahrb. f. Kinderheilk. 1864, Bd. VII. S. 70) 5 „Carcinome“ des Knochengewebes bei Kindern, die innerhalb neun Jahre im Pester Kinderspital zur Beobachtung kamen. Ich zweifle nicht daran, dass sich bei mikroskopischer Untersuchung sämtliche „Krebse“ als Sarkome herausgestellt hätten (Fall 23—31).

Es findet sich also in der ganzen Sammlung von sogen. „primären Knochenkrebsen“, wie vorauszusehen war, nicht ein einziger, der durch das Mikroskop als wirklicher, echter Epithelkrebs bewiesen worden wäre, wenn wir nicht den einen Fall von Unterkieferkrebs hinzurechnen wollen, der doch eigentlich als Schleimhautcarcinom der Mundhöhle anzusehen ist, das den Knochen erst sekundär ergriff.

Stoffwechselregulierungsorgane.

Vom primären Krebs der Schilddrüse

konnte ich in der Literatur nur einen einigermassen gut beschriebenen Fall auffinden, den ich daher im Auszug folge lasse.

Fall von R. Demme (17. medizinischer Bericht über die Tätigkeit des Jennerschen Kinderspitals in Bern, ref. Schmidts Jahrb. 1880, Bd. 186, S. 265). Der 5 Jahre 2 Monate alte Patient litt seit Beginn des 3. Lebensjahres an einer rasch wachsenden knolligen Anschwellung der Thyreoidea, die sich beiderseits in Form kettenartig aneinander gereihter Knoten ausbreitete, bis die ganze vordere Halsfläche eine anfangs brettharte, später weiche und nachgiebige Halskrause bildete. Im Laufe des 4. Jahres schwoll die linke Brustdrüse rasch an. Tod plötzlich unter Aushusten von Blut aus Mund und Nase.

Sektion: Fast die ganze Geschwulst war in Erweichung und Einschmelzung begriffen. Die cystenartig gefüllten Wulstungen entleerten viel rahmdicke Flüssigkeit mit wenig festen Massen. Die Ausläufer des linken Schilddrüsenlappens führten in eine mit geronnenem Blut gefüllte Höhle, innerhalb welcher die dem Pharynx zugewandte Gefässwand der Carotis int. einen Arrosionsriss zeigte.

Die mikroskopische Untersuchung ergab: Medullarcarcinom. Ebenso die Geschwulst der linken Brustdrüse.

Ich glaube, dass wir diesen Fall zwanglos als echten Medullarkrebs der Schilddrüse auffassen können. Der ganze klinische Verlauf, die harte Infiltration der vorderen Halsfläche, die rasche Erweichung und die tödliche Arrosion der Karotis sprechen dafür. Dieses Bild gibt kaum eine andere bösartige Geschwulst.

Zudem wissen wir, dass gerade das medullare Carcinom mit Vorliebe in der Glandula thyreoidea vorkommt, sehr bald die umliegenden Nerven,

Muskeln, den Kehlkopf und die Gefässe ergreift, in die Lunge, die Knochen, und wie hier in die Brustdrüse metastasiert.

Dazu das Ergebnis der mikroskopischen Untersuchung.

Es ist dies ein in der Literatur einzig dastehender Fall.

Kroenlein berichtet noch (Korrespondenzbl. f. Schweiz. Aerzte 1894, 15. Febr.) von einem kongenitalen Carcinom des Halses, das wahrscheinlich seinen Ursprung von der Schilddrüse aus genommen habe. Sicher ist dieser Fall nicht.

Obgleich doch in unserm ersten Fall die ganze Schilddrüse von dem carcinomatösen Prozess befallen war, kam es doch nicht zu Ausfallserscheinungen, die wir a priori annehmen könnten, ein Beweis dafür, dass die krebsig entarteten Epithelien ihre Funktion zum Teil wenigstens noch erhalten haben mussten (s. Nebenniere, Leber). Freilich würde auch ein Rest normal gebliebenen Schilddrüsengewebes bzw. ein funktionstüchtig erhaltenes „Epithelkörperchen“ diese Tatsache erklären.

Der primäre Krebs der Nebennieren.

Erkrankungen der Nebennieren beim Kinde sind nicht häufig. Man fand wohl hier und da zufällig eine kaum primäre Tuberkulose oder eine cystische Entartung einer solchen, ohne dass sie vorher irgend welche Erscheinungen gemacht hätten.

Ganz anders die malignen Neubildungen dieser Drüse, die begreiflicherweise infolge ihres raschen Wachstums und ihres zerstörenden Vorgehens wegen schon frühzeitig schwere Erscheinungen hervorrufen und bald zu Marasmus führen. Es handelt sich hierbei fast immer um Lymphosarkome, Sarkome und Carcinome. Steffen[1]) fand von den ersten beiden im ganzen sieben Angaben in der Literatur. Mir liegen vom Carcinom neun Beobachtungen vor, sodass wir die malignen Geschwülste der Nebenniere beim Kinde als die relativ häufigste Erkrankung dieses Organs überhaupt ansehen müssen. Doch dürfen wir nur einen Teil davon, fünf, als echte Carcinome ansprechen, da differentialdiagnostische Schwierigkeiten durch das Vorkommen von alveolär gebauten medullären Sarkomen entstehen.

Ich bringe zunächst die echten Carcinome.

1. Fall von Greenhow (Transact. of the Pathol. Soc. of L. 1867. Bd. 18. S. 260). Krebs einer Nebenniere.

12jähr. Mädchen von gutem Ernährungszustand und natürlicher Hautfarbe. Sektion: Die eine Nebenniere bildete einen unregelmässigen Tumor von mehr als 3 Zoll Länge und 2 Zoll Breite und war bedeutend grösser als die zugehörige Niere, jedoch nicht mit ihr verwachsen. Oberfläche glatt, leicht höckrig. Auf dem Durchschnitt bestand sie aus einem innern kugligen, grösseren Teil und einem äusseren kleineren Rindenteil, vom inneren gut abgegrenzt. Die innere Masse be-

1) Steffen, Maligne Geschwülste im Kindesalter. 1905.

sass sehr weiche Konsistenz, war weiss gefärbt und liess reichlich einen etwas flockigen Saft austreten. Die Rinde hatte festere Konsistenz und gelbe Farben.

Mikroskopische Schnitte beider Partien ergaben einander sehr ähnliche Bilder: Es bestand ein deutliches bindegewebiges Maschenwerk mit sehr regelmässigen runden Zwischenräumen, die meist mit runden oder ovalen Zellen erfüllt waren (viele davon mit 2 oder 3 Kernen). Vom normalen Nebennierengewebe war keine Spur mehr vorhanden.

2. Fall von Klebs (Lehrb. der pathol. Anatomie. 1876. Bd. 1. 2. S. 580).

11 jähr. blasser Knabe, stark abgemagert. Auf der Pleura der linken Lunge eine Anzahl glatter, runder Knoten von miliarer Grösse bis 1 cm im Durchmesser. In der Lungensubstanz nur wenige erbsengrosse Knoten von grauweisser Farbe und derber Beschaffenheit. Leber etwas vergrössert, zeigt auf der Oberfläche zahlreiche weisse mit zentraler Delle versehene Knoten, von denen der grösste im linken Lappen 2 Zoll Durchmesser hat. Kleinere Knoten auch in der Tiefe des sonst unveränderten Lebergewebes. Die rechte Nebenniere ist in einen mannsfaustgrossen kugligen, derben, fibrösen Tumor verwandelt. Die linke in eine ähnliche Geschwulst von Kartoffelgrösse, die am Pankreas und Milz fest adhäriert. Nur im Innern der rechten Nebenniere ein kleiner Rest normaler Substanz. Auf den Mesenterien des Dünndarms und im grossen Netz zahlreiche miliare Knötchen. Am unteren Ende des letzteren eine Geschwulst von $2^1/_2$ Zoll Durchmesser. Das kleine Becken wird durch eine kuglige, im Peritoneum des Douglas wurzelnde Geschwulst von 4 Zoll Höhe und 3 Zoll Breite ganz ausgefüllt.

Sämtliche Tumoren bestehen aus einem derben fibrösen Gerüst, in dessen Maschen sehr zarte rundliche und etwas eckige Zellmassen eingelagert sind. Es handelt sich um primäre Nebennierencarcinome mit zahlreichen Metastasen.

3. Fall von M. Wilde (Dissertat. 1892, Kiel):

$3^3/_4$ jähr. Knabe mit enormem Krebs der rechten Nebenniere. Sekundäre Krebsknoten in der Lunge.

Der Fall ist genau pathologisch untersucht. Der Autor fügt hinzu: „Die Geschwulst gleicht zwar im allgemeinen den bei Nebennieren beschriebenen Formen von Carcinom, doch ist Prof. Heller der Ansicht, dass es sich bei dem so jugendlichen Alter des Kindes nicht um eigentlichen Krebs handelt," eine Begründung, die kaum als durchschlagend betrachtet werden darf und anscheinend von der althergebrachten Meinung ausgeht, dass der Krebs nur fürs hohe Alter reserviert sei. Dass das nicht der Fall ist und namentlich auch im Pubertätsalter und dem 3. Lebensdezennium echte Carcinome nicht zu den grossen Seltenheiten gehören, wird ja schon allgemein zugegeben, und dass auch das Kindesalter nicht ganz von dieser bösartigen Krankheit verschont bleibt, selbst wenn man alle nur einigermassen zweifelhaften Fälle ausscheidet, wird das Ergebnis dieser Studie sein.

4. Fall von Brüchanow (Zeitschrift f. Heilkunde. 1899. Bd. 20. S. 54). Zur Kenntnis der primären Nebennierengeschwülste.

14 Monate altes Mädchen. Rechte Niere stark nach aussen gedrängt durch eine mächtige, im ganzen fast zweimannsfaustgrosse Tumormasse, die zwischen oberem Nierenpol, Hilus der Niere und Unterfläche des rechten Leberlappens sitzt, aber sich auch medialwärts hinter den Magen, Duodenum und Pankreas, sowie hinter das Mesenterium des Dünndarms und vor der Wirbelsäule abwärts auf die linke Seite erstreckt. Gegen die rechte Niere scheint die Tumormasse gut abgegrenzt, die Capsula fibrosa nirgends durchbrochen. Nur vom Hilus aus wuchert die Neubildung mit einigen kleinen Fortsätzen in das Parenchym der rechten Niere hinein. Ebenso mehrfach in das Gewebe des rechten Leberlappens. Auf dem Durchschnitt hat die Geschwulst medulläre Beschaffenheit, knolligen Bau, überall von reichlichen Blutextravasaten durchsetzt. Zwischen oberem rechten Nierenpol und Leber findet sich noch ein Rest normalen Nebennierengewebes. Lymphknoten des Bauchraums und der Umgebung der Geschwulst ebenfalls von Aftermasse infiltriert. Im rechten Ovarium ein bohnengrosser Knoten von Aftermasse. Ebenso waren die retroperitonealen und einzelne mediastinale Lymphknoten neoplastisch infiltriert.

Die mikroskopische Untersuchung ergab: Medullares Carcinom der rechten Nebenniere.

Wenn auch die mikroskopische Beschreibung fehlt, so müssen wir doch diesen Fall als neuere Untersuchung und unter Berücksichtigung des Sektionsprotokolls als echten medullären Krebs gelten lassen. Man könnte nur noch die Frage aufwerfen, ob es sich nicht um ein primäres Ovarialcarcinom gehandelt habe. Trotz der Kleinheit des im Ovarium sitzenden Knotens ist dies nicht ausgeschlossen, auch werden wir sehen, dass gerade der Medullarkrebs beim Kinde seinen Lieblingssitz im Eierstock hat. Doch spricht das Alter nicht für diese Annahme, da, wie sich gezeigt hat, das Ovarialcarcinom beim Kinde sich mit Vorliebe um die Zeit der geschlechtlichen Reife herum entwickelt (s. Seite 84).

5. Fall von G. Reimann (Prager medizin. Wochenschrift. 1902. S. 297). Melanotisches Carcinom der Nebenniere bei einem 8 Monate alten Säugling.

Mittelkräftiges, bisher gesundes Mädchen. In der 10. Lebenswoche wird in der linken Unterbauchgegend ein etwa erbsengrosses Knötchen bemerkt, das bläulich durch die Haut durchschimmert, von ziemlich derber Konsistenz war und sich mit der Haut verschieben liess. 11 Tage darauf wird ein zweiter solcher Knoten in derselben Gegend entdeckt und etwa 4 Wochen danach fanden sich bereits mehrere bis bohnengrosse Knoten in der Bauchhaut. Leber etwas vergrössert. Von jetzt an treten in rascher Aufeinanderfolge an den verschiedensten Körperstellen kleine runde umschriebene Geschwülste teils in, teils ausser der Haut auf: so in der angeschwollenen linken Brustdrüse 2 scharf von einander getrennte Knoten, die Haut darüber verschieblich. In der linken Achselhöhle, unter dem rechten Ohr und oberhalb der linken Gesässbacke je ein kleines Knötchen. Dann in der rechten Achselhöhle ein Knoten, ein weiterer in der linken, andere in der Rücken- und Bauchhaut. 3 erbsengrosse Knötchen über dem rechten Scheitelbein, auch in der rechten Mamma 2 Knoten, während die der linken Mamma bis zu Haselnussgrösse

herangewachsen sind. Dann wieder neue Knoten in Brust-, Bauch- und Rückenhaut, an der Aussenfläche des Oberschenkels; über dem rechten Os tempor. ein unverschieblicher, mit dem Periost verwachsener Knoten. Die Knötcheneruptionen entstanden im Laufe von etwa 5 Wochen.

Die ganze Körperhaut hatte einen Stich ins Gelblichbraune.

Sektion: Die Knoten der Haut machen auf dem Durchschnitt den Eindruck eines medullären Neoplasmas, sehen weisslich-grau aus, sind gut begrenzt. In den beiden Mammae dieselben Massen. In der Leber zerstreut bis bohnengrosse Knoten einer rötlichgrauen Aftermasse, ebenso in der rechten Ala vespertil., in beiden Canal. inguin.; in der rechten grossen Schamlippe und im rechten Ovarium ein kleiner derartiger Knoten. Das Mark der Extremitätenknochen war an zahlreichen Stellen von hochgradig hämorrhagisch weicher Masse durchsetzt, die sich auch da und dort im Periost findet. Die rechte Nebenniere ist in einen kugligen Tumor von $4^1/_2$ cm Durchmesser verwandelt. Auf dem Durchschnitt ist das Zentrum gelblich, die peripheren Teile sind graurot gefärbt. Anstelle der linken Nebenniere findet sich eine etwa nur halbwallnussgrosse graurote Aftermasse. Beiderseits da und dort noch Reste der Rindensubstanz der Drüsen vorhanden. Auch in der Muskulatur der Extremitäten einzelne bis haselnussgrosse weissliche Tumoren. Sie waren alle ausserordentlich reich an Pigment.

Nach der histologischen Untersuchung und Beschreibung (S. 299—300 des Originals) handelt es sich zweifellos um ein primäres medulläres Carcinom beider Nebennieren mit ausserordentlich vielen, offenbar durch die Blutbahn ausgesäten, Metastasen. Der Autor nennt diesen Krebs „melanotisch". Ob es wirklich ein solcher war, ist sehr die Frage. Besonders deshalb, weil hier zahlreiche Blutaustritte stattgefunden haben, die Ursache der Pigmentbildung sein konnten. Es hätte also erst bewiesen werden müssen, ob es wirklich melanotisches und nicht Blutpigment war. Ob der echte melanotische Krebs der Nebenniere überhaupt vorkommt, ist fraglich. Mir ist aus der Literatur nicht ein einziger solcher Fall bekannt. Diese so bezeichneten Tumoren erwiesen sich stets als Melanosarkome.

Die nebenstehende Tabelle enthält die wahrscheinlichen bzw. unsicheren Fälle von Nebennierenkrebs.

Interessant ist, dass in sämtlichen Fällen von malignem Neoplasma der Nebenniere, bzw. Krebs derselben, nicht ein einziges Mal von Morbus Addisonii die Rede ist. Einmal, im letzten sicheren Fall, hatte die Hautfarbe einen „Stich ins Gelblichbraune", jedenfalls aber nicht die eigentümliche Bronzefärbung angenommen. In den andern Fällen ist die Hautfarbe entweder gar nicht als verändert erwähnt, oder als normal angegeben.

In den Berichten, wo nur eine Nebenniere als erkrankt, oder wo auch nur noch ein Teil beider krebsiger Drüsen als erhalten erwähnt ist, kann uns diese Tatsache kaum verwundern. Denn wir wissen längst, dass ein kleiner Bruchteil einer Drüse die Funktionen der ganzen zu erhalten imstande ist.

Nr.	Alter, Geschlecht	Benennung der Geschwulst	Begründung der Diagnose, Metastasen	Veröffentlicht in:	Bemerkungen
1.	3 j. Mädchen.	Med. Krebs der l. Nebenn.	Metastasen in Leber.	Transact. of the Path. Soc. of L. 1865. Bd. XVI. S. 250. (Ogle.)	Abnorm starke Behaarungen am ganzen Körper.
2.	3 j. Mädchen.	Markschwamm d. l. Nebennniere.	Metast. in r. Lungenspitze u. Leber.	Gerhardts Handb. d. Kinderkrh. Bd. IV. S. 499. (Pittmann-Monti.)	—
3.	4 j. Knabe.	Carcinoma haematodes, rechte Nebenniere	Metast. in r. Niere, d. mesent. u. retrop. Lymphknoten	Medic. Obosrenie. 1883, März. S. 403, ref. Jahrb. f. Khk., N. F. 1883. Bd. 20. S. 507. (N. Filatow.)	—
4.	3 j. Mädchen.	Medullärkrebs d. link. Nebenn.	—	Lancet. 1898. I. S. 556. (Dickinson.)	Abnorm starke, dunkle Behaarung am ganzen Körper.

Aber auch wo beide Nebennieren vollständig in das Neoplasma aufgegangen sind, fehlt jede Andeutung von „bronzed skin“. Dies lässt sich, falls die Nebennieren wirklich dafür verantwortlich zu machen sind, nur dadurch erklären, dass, worauf schon v. Hansemann[1]) und Lubarsch[2]) aufmerksam gemacht haben, die krebsigen Epithelien wenigstens teilweise funktionstüchtig bleiben können.

Ein Analogon hierzu wird uns bei Betrachtung der Leberkrebse begegnen.

3. Der Krebs der Hypophysis

ist beim Kinde bisher noch nicht beobachtet worden.

Verdauungsapparat.

1. Der primäre Krebs der Parotis.

Der primäre Krebs der Parotis gehört zu den seltensten Erkrankungen im Kindesalter. Ich habe nur zwei (bzw. vier) Angaben hierüber in der Literatur auffinden können. Sie stammen aber aus älterer Zeit und können daher wenig Anspruch auf Richtigkeit der Diagnose erheben. Auch waren ja damals die erst in der neuesten Zeit von Wilms[3]) genauer beschrie-

1) v. Hansemann, Die Spezifität, Anaplasie und Altruismus der Zellen. 1893.

2) Lubarsch, Virchow Archiv. 1893. Bd. 135.

3) Wilms, Mischgeschwülste der Parotis. 1899.

benen Mischgeschwülste der Parotis noch gar nicht bekannt, so dass jedenfalls Verwechselungen hiermit vorliegen. Doch will ich den einen Fall des Interesses wegen etwas genauer anführen:

1. Fall von Pitha (Oesterr. Zeitschr. f. prakt. Heilk. 1859, Bd. V, ausserordentliche Beilage S. 16). Gallertkrebs der Parotis.

8jähriger anämischer Knabe mit einem faustgrossen Tumor der linken Ohrspeicheldrüse, der sich am Halse herab bis zum linken Schlüsselbein erstreckte. Nach innen ragte der Tumor beträchtlich in die Mundhöhle. Er bestand seit einem Jahr und war in der letzten Zeit rasch gewachsen, fühlte sich weich an und besass höckerige Oberfläche. Exstirpation.

Geschwulst von Faustgrösse, von weicher, gallertartiger Konsistenz, grauweisser Farbe. Sie zeigte grösstenteils eine feinlappige, azinöse Struktur.

Nach der makroskopischen Beschreibung dieses Falles ist es wahrscheinlich, dass es sich um ein Enchondrom, vielleicht um ein sarkomatöses Enchondrom handelt, die bekanntlich ebenfalls lappigen Bau besitzen und sehr oft durch schleimige Erweichung des Zwischengewebes eine gallertige Konsistenz bekommen. Mikroskopisch ist die Geschwulst offenbar nicht untersucht.

Dann erwähnt noch Faludi (Jahrb. f. Kinderheilk. 1864, Bd. VII, S. 70) drei Carcinome der Parotis ohne jede nähere Angabe, so dass eine Beurteilung ausgeschlossen ist. Ein sicherer Fall von Krebs der Ohrspeicheldrüse beim Kind ist demnach noch nicht bekannt.

Hiermit stimmt C. G. Grulees Untersuchung vollständig überein (Surg., Gynaecol. and Obstetrics 1906, Jan.), der unter 26 aus der Literatur zusammengestellten Tumoren der Parotis bei Kindern keinen einzigen Fall von Carcinom derselben fand. Die Geschwülste waren entweder Angiome (12), Sarkome (3), Enchondrome (2) oder Adenome, Kystadenome, Lipoadenome und Rhabdomyome (je 1). Zweimal Echinococcuscysten und andere Cysten.

2. Der primäre Krebs des Pankreas.

Von den bösartigen Neubildungen des Pankreas beim Kinde, genau so wie bei Erwachsenen, ist zweifellos der Krebs die häufigste, und dürften differentialdiagnostische Schwierigkeiten in der neueren Zeit kaum vorhanden sein.

Das Sarkom ist ungemein selten. Ebenso sind Angaben von Adenomen und Fibroadenomen sehr spärlich. Höchstens dürfte es gelegentlich einmal schwierig sein, ein Angiosarkom von einem Carcinom auseinander zu halten. Doch ist meines Wissens bisher nur ein solcher Fall in der Literatur beschrieben worden (Lubarsch).

Unter den sieben mir bekannt gewordenen primären Pankreaskrebsen im Kindesalter finden sich folgende drei sichere:

1. Fall von Bohn (Jahrb. f. Kinderheilk. 1885, Bd. 23, S. 144). G. M. gedieh bis zum 6. Monat vortrefflich. Etwa zu Anfang des 7. Monats bemerkte die Mutter zufällig eine etwa apfelgrosse Härte dicht unter dem rechten Rippenbogen. Der Tumor wuchs jetzt stetig, so dass er in 3—4 Wochen den grössten Teil der Leibeshöhle ausfüllte. Das Kind magerte dabei stark ab. Ikterus. 5—6 Wochen nach Entdeckung des Tumors Tod.

Sektion: Nach Eröffnung der Leibeshöhle quillt eine etwa 500 g betragende leicht sanguinolente Flüssigkeit hervor. An der Oberfläche der kolossal vergrösserten Leber traten zahllose erbsen- bis pflaumengrosse weissliche, oft mit deutlicher zentraler Delle versehene Knoten von derber Konsistenz auf. Das zwischen den Knoten liegende Leberparenchym zeigt eine intensiv grünliche Färbung. Die Gallenblase stark ausgedehnt. An der Leberpforte ein knolliges Paket vergrösserter Lymphknoten. An der Radix mesent. befindet sich eine mannesfaustgrosse knollige Geschwulstmasse, in die das Pankreas fast vollkommen aufgegangen. Nur dem Kopfe entsprechend gewahrt man auf dem Durchschnitt noch Reste körnigen Drüsenparenchyms, welche sich allmählich in die weissliche bis rötliche Masse des Tumors verlieren. Auf Schnitten durch die Leber heben sich unzählige weissliche, harte Knoten von dem ikterischen Grundgewebe ab, von Stecknadelkopf- bis Pflaumengrösse.

Mikroskopische Untersuchung: Die Tumoren bestehen aus einem kleinmaschigen alveolären Gerüst, dessen Hohlräume mit mittelgrossen kubischen Epithelzellen, die in Haufen liegen, angefüllt sind. Der Autor bezeichnet die Geschwulst als Carcinoma simplex.

2. Fall von A. Kühn (Berliner klin. Wochenschr. 1887, Bd. 24, S. 494). Ueber primäres Pankreascarcinom im Kindesalter. 2jähriges, mässig gut genährtes Kind, mit blasser Hautfarbe. War bis zur Zeit des Entwöhnens gesund, von da an Rückgang der Ernährung. Nach etwa 7wöchiger Krankheitsdauer Tod an Pneumonie.

Sektion: Der linke untere Lungenlappen enthält einen gut haselnussgrossen, schmutzigweissen Knoten von mittlerer Konsistenz. Leber fast ockergelb gefärbt. Beim Versuch, dieselbe heraus zu nehmen, spannt sich statt des Lig. hepatoduoden. eine rote, fleischähnliche Masse an, welche das Pankreas darstellt und an Grösse kaum dem Pankreas eines 2jährigen Kindes entspricht. Es besteht aus einem graurötlichen festen Gewebe, dessen Hauptteil auf dem Durchschnitt weiss aussieht und von derber Konsistenz ist. Unter dem Mikroskop besteht es aus einem dichten Gerüst von oft welligem Bindegewebe mit rundlichen Hohlräumen, die teils mit Zellen ganz gefüllt sind, teils ein Lumen besitzen. Wo die Zellen wandständig sind oder in das Lumen hinein ragen, sind sie zylindrisch, sonst verschieden geformt. Auch der sekundäre Knoten zeigt ein ähnliches Bild. Dianose: Adenoides Zylinderzellencarcinom.

3. Fall von Simon (Dissert. Greifswald 1889). Ueber ein Pankreascarcinom bei einem 13jährigen Knaben. Seit seinem 7. Lebensjahr kränklicher, mittelgrosser kräftiger Patient. Vor etwa 8 Wochen begann die jetzige Erkrankung. Kachektisches Aussehen, rascher Kräfteverfall, nach 3wöchiger Dauer Tod.

Sektion: Ikterus. Die Leber ist von vielen rundlichen linsen- bis kirschgrossen weisslichen Knoten durchsetzt. Am unteren Rande ebensolche zahlreiche grauweisse Knoten. Radix mesent. zu einem faustgrossen Tumor verwandelt. Der Pylorus ventric. zieht über einen grossen darunterliegenden Tumor hinweg. 5 cm hinter dem Pylorus hört im Duodenum die normale Schleimhaut auf und die Wand desselben ist bis zum Jejunum krebsig entartet. Duct. choled. durchgängig. Das ganze Pankreas, mit Ausnahme eines Stückchens am Schwanz, in Krebsgewebe aufgegangen. Auf dem Durchschnitt der stark vergrösserten Leber in deren graugrünem Parenchym Geschwulstknoten von meist rundlicher Gestalt, hier und da in diffuser Infiltration längs des portalen Gewebes sich ausbreitend. Beide Nieren ziemlich gross und derb. An beiden Vorderflächen etwa 8—10 kleine weisse Knötchen von höchstens Linsengrösse. Mikroskopische Diagnose: Primäres Pankreascarcinom.

Ein 4. Fall, von Br. Bandelier (Diss. Greifswald 1896, S. 21) ist mit dem vorhergehenden identisch.

Die Diagnose „primäres Carcinom des Pankreas" ist wohl auch im letzten Fall zweifellos richtig, doch liess sich über den Ausgang desselben streiten.

Wir wissen, dass das Pankreascarcinom gar nicht so selten von der Papille des Duodenums ausgeht [Lubarsch-Dieckhoff][1]) und dann meist den ganzen Zwölffingerdarm ergreift, wie in unserem letzten Fall. Oder „es kann geschehen, dass ein Tumor, der sich bei der makroskopischen Untersuchung als primäre Pankreasgeschwulst präsentiert, doch vom Duodenum (selbst) seinen Ausgang nimmt und in Wirklichkeit alle Charaktere eines intestinalen Carcinoms hat, während er das Pankreas sekundär ergreift."[2])

Für unsere Zwecke ist es ziemlich bedeutungslos zu erörtern, ob es sich wirklich um ein echtes primäres Pankreascarcinom handelt oder um ein von der Duodenalschleimhaut ausgehendes, was nach dem Wortlaut des Protokolles mir als wahrscheinlich erscheint. Ausserdem wird keineswegs von allen Autoren zwischen diesen beiden Krebsen ein prinzipieller Unterschied gemacht, da zuweilen diese vollkommene Trennung, wie Orth hervorhebt, nicht einmal mikroskopisch ganz sicher gestellt werden kann, weil auch von den Ausführungsgängen des Pankreas selbst zylinderzellige Krebse ausgehen können.

Die übrigen vier, in nachstehender Tabelle enthaltenen, Pankreaskrebse möchte ich als unsicher bzw. als höchstens wahrscheinlich bezeichnen, da jede Beschreibung fehlt. Auch stammen sie aus älteren Zeiten, sodass wir nicht einmal Rokitanskys Fall (1842) als sicher annehmen können, weil die damalige Zeit noch nicht auf dem Standpunkt unserer jetzigen streng

1) Dieckhoff, Beiträge zur pathol. Anatomie des Pankreas. Leipzig 1896.

2) Olivier, Etude sur le développement du cancer pancréat. (Beiträge zur path. Anat. 1894, Bd. 15, S. 351).

abgegrenzten Definition des Krebses stand, sondern auch andere Erkrankungen des Pankreas wie Schrumpfung mit Bindegewebswucherung als „krebsige Induration“ benannte.

Wedls Diagnose (s. Tabelle) von „krebsiger Infiltration“ wird durch die Anamnese der Mutter „jedesmal tote Frühgeburten“ wesentlich ins Schwanken gebracht. Denn eine Verwechselung mit angeborener — es handelt sich auch hier um ein totgeborenes Kind — syphilitischer Schrumpfung halte ich auch im Jahre 1866 für nicht ausgeschlossen.

Tabelle der unsicheren Fälle.

Nr.	Alter, Geschlecht	Benennung der Geschwulst	Begründung der Diagnose, Metastasen	Veröffentlicht in:	Bemerkungen
1.	Neugeb. Kind	Krebsige Induration des g. Pankreas	—	Rokitansky: Pathol. Anatomie. 1842. Bd. III. S. 397.	—
2.	14jähr. Kind	Carcinom des Pankreas	—	Gazette médicale de Paris. 1844. (Battersby.)	Nicht im Original gesehen
3.	14jähr. Mädchen.	Carcinom des Pankreas	—	Dublin Hospital Reports. Bd. I. S. 325. Ref. in Walshe: Nature and treatment of Cancer. 1846. S. 320. (Todd.)	—
4.	Neugeboren. Kind.	Carcinomat. Infiltrat. d. Leber, d. Pankreas u. d. Mesenterialdrüsen.	Untersucht von Prof. Wedl (Wien).	Wien. med. Wochenschrift. 1866. Jg. 16. Halbs. 943. (K. Hofmann).	Mutter hat jedesmal tote Frühgeburten ohne eine ihr bekannte (?) Ursache gehabt.

3. Der primäre Krebs der Leber.

Der primäre Krebs der Leber, das heisst, das vom Leberparenchym ausgehende Carcinom, ist beim Erwachsenen eine relativ seltene Erkrankung. Die allermeisten der sogenannten primären Leberkrebse gehen vielmehr von der carcinomatösen Gallenblase oder den Gallengängen aus und müssten demnach richtiger als sekundäre Krebse bezeichnet werden, sodass damit die Zahl der wirklich primären Lebercarcinome beim Erwachsenen auf ein Minimum zusammenschrumpft. Umsomehr wird man durch die grosse Anzahl von Angaben primärer Leberparenchymkrebse beim Kinde überrascht. Ich habe davon nicht weniger als 29 auffinden können, von denen wir 11 als sichere Carcinome anerkennen müssen.

Die Differentialdiagnose wird erschwert durch das Vorkommen alveolär gebauter, medullärer Sarkome, zu denen wahrscheinlich eine Anzahl der älteren Fälle gehören. Auch sind hier sehr oft metastatische Krebse für primäre gehalten worden, wo der Ausgangsort im Magen, Darm, Ovarium oder Uterus sass.

a) Sichere Fälle.

1. Fall von A. Koltmann (Korrespondenzbl. d. Schweizer Aerzte. 1872. Nr. 21. Ref. Jahrb. f. Kinderheilk. N. F. 1876. Bd. 6. Analect. S. 439.)

9jähr. Mädchen, seit etwa 1 Jahr krank. Sektion: In der etwas vergrösserten Leber fanden sich 2 Tumoren, die mikroskopisch als Carcinom diagnostiziert wurden; epithelioide Zellen, die in einem bindegewebigen Gerüst liegen. Nirgends Metastasen.

Die mikroskopischen Angaben sind zwar etwas dürftig, indessen dürfte die ausgesprochene alveoläre Struktur für die Krebsdiagnose sprechen.

2. Fall von H. Wulff (Gerh. Handb. d. Kinderkrankh. 1879—80. Bd. 4. 2. S. 827).

3jähr. Mädchen. Linker Leberlappen ganz in eine grosse Geschwulst aufgegangen, die an der oberen Fläche in den rechten Leberlappen überging. Oberfläche grobhöckerig, Konsistenz an einzelnen Stellen fast knorpelhart, an den meisten Stellen breiig erweicht. Auf dem Durchschnitt nur vereinzelt Reste von Lebergewebe, links. Im rechten Lappen selbst weniger Geschwulstknötchen, ihre Anordnung entsprach vielfach dem Gefässverlauf. An einzelnen Stellen liessen sich aus den Aesten der Lebervenen und Pfortader breiige Massen herausdrücken.

Mikroskopische Untersuchung: In den Alveolen des aus Bindegewebe bestehenden Stromas fanden sich atypisch angeordnete Zellen mit körnigem Protoplasma und deutlichem Kern. Bei der Untersuchung von Stellen, welche in das normale Lebergewebe übergingen, lagen zwischen normalen Leberzellenbalken atypische Zellhaufen, aber auch schlauchförmige Gebilde durch zarte Bindegewebssepten von einander geschieden. Ein Teil dieser Gebilde erschien solide, andere mit zentralem Lumen. Die Zellen waren teils kubisch, teils zylindrisch. An geeigneten Stellen liess sich direkt der Uebergang von Leberzellenbalken in die Adenomschläuche verfolgen. Andererseits konnte man erkennen, wie die Schläuche ihr Lumen wieder verloren, indem sie von den wuchernden Zellen ausgefüllt und weiterhin von den neugebildeten Bindegewebsmassen abgeschnürt und in selbständige Krebsalveolen verwandelt wurden (Adenocarcinom).

3. Fall von Birch-Hirschfeld (ebenda, S. 828 ff.).

12jähr. Knabe, seit mehr als einem Jahre krank. Tod im Marasmus. Sektion: Abmagerung, Aszites. Oberfläche der vergrösserten Leber uneben, Kapsel verdickt. Grössere und kleinere Knollen ragen hervor, ihre Farbe hellgelbbraun. Der ganze linke Lappen ist am stärksten entartet, ebenso der untere vordere Teil des rechten Lappens. Lobus quadrat. u. Spigelii vollständig in die Geschwulst aufgegangen. Auf dem Durchschnitt waren unzählige blassgelbbraune Inseln in ein rötliches, zum Teil sehr breites Bindegewebe eingelagert. Teils waren die Knötchen isoliert,

teils stellten sie grössere vereinigte Massen dar. An verschiedenen Stellen noch Reste der Lebersubstanz.

Mikroskopisch fanden sich in den grösseren Knoten alveolär angeordnete Zellen, die den normalen Leberzellen glichen, aber weniger formregelmässig waren und häufig mehrfache Kerne enthielten. Im Protoplasma reichliche Fetttröpfchen und bräunliches Pigment. Die kleineren Knötchen bestanden aus zylindrischen Zellhaufen, die unregelmässig radiär angeordnet waren, ohne Lumen. Bindegewebe und Gallengänge vermehrt. Sie waren zum Teil von grossen kubischen Epitheizellen vollständig erfüllt, zeigten oft unregelmässige Auftreibungen und zapfenartige seitliche Sprossen. Man sah oft noch diese wuchernden Gallengänge sich von der Peripherie her zwischen die Leberzellenbalken eindrängen.

Der eben kurz charakterisierte Befund drängt zu der Annahme, dass in diesem Fall die interlobulären Gallengänge einen wesentlichen Anteil an der Geschwulstbildung hatten, wenn auch nicht ausgeschlossen ist, dass die Leberzellen selbst an der Neubildung beteiligt waren. Adenom mit Uebergang in Carcinom.

4. Fall von Pye-Smith (Lancet 1880, I, S. 405). P. zeigte in der pathologischen Gesellschaft von London Präparate von einem primären Leberkrebs eines 14jährigen Knaben, der 2 Monate vor Spitalsaufnahme fiel (damals 12 Jahre alt) und mit der rechten Seite aufschlug. Bald darauf (etwa 2 Monate) wurde hier eine Schwellung bemerkt. Ikterus, Tod.

Sektion: Es wurde eine ungeheure krebsige Infiltration des rechten Leberlappens gefunden. Grosse, weiche gelbe Massen wuchsen in die grossen Lebervenen hinein. Nur in einer Lunge eine Metastase.

Mikroskopisch lagen epithelähnliche Zellen in bindegewebigen Alveolen. An einzelnen Stellen war die Struktur ähnlich der Leber, doch lagen die Zellen unregelmässig und waren nicht balkenförmig angeordnet.

5. Fall von Engelhardt (Münch. med. Wochschr. 1900, Bd. 47, S. 631). Ueber einen Fall von primärem Lebercarcinom im Kindesalter. 14jähr., äusserst mageres, schlecht entwickeltes Mädchen. Früher stets gesund, vor 5 Wochen erkrankt. Rasch zunehmender Tumor in der rechten Seite. Tod.

Sektion: Leber von harter Konsistenz, nimmt die ganze obere Hälfte des Abdomens ein. Sie ist fast ganz in einen derben, grauweissen, teilweise gesprengelten Tumor mit glatter Oberfläche verwandelt. Am unteren Rand etwa 5—6 wallnussgrosse Knollen. Auf der Oberfläche und im Innern des rechten Lappens zahlreiche erbsen- bis bohnengrosse und haselnussgrosse Knoten, die sich scharf vom umgebenden Gewebe abheben, während die Hauptgeschwulst nicht regelmässig begrenzt ist. Im kleinen Becken, auf der rechten Pleura, auf dem Herzbeutel Metastasen von verschiedener Grösse.

Die mikroskopische Untersuchung ergab: Carcinom mit grossen Nestern, spärlichem bindegewebigen Gerüst und zahlreichen regressiven Metamorphosen.

6. Fall von T. C. Acland und L. S. Dudgeon (Lancet 1902, II, S. 1310). 15jähriger Knabe, beide Eltern Alkoholiker. Erhielt innerhalb 15 Monaten drei Schläge auf den Leib. 14 Tage nach dem zweiten Schlag begann sein „Magen" zu schwellen. Beginnende Abmagerung, rasches Wachstum des Tumors. Nach 4monatiger (?) Krankheitsdauer Tod.

Sektion: Blutiger Aszites. Leber kolossal vergrössert. Ueber ihre ganze Oberfläche Geschwülste verstreut. Auf dem Durchschnitt war sie nur wenig mehr als ein Konglomerat von runden Tumoren mit wenig Lebergewebe dazwischen. Farbe der Geschwülste blass, halb durchsichtig, gelblichweiss, von Kirschengrösse bis der eines Truthenneneies. Die grössten an der Unterseite der Leber, rechts neben dem Duct. choled. waren im Innern fettig degeneriert. An der Porta hepatis vergrösserte Lymphknoten bis Hühnereigrösse. In der Pleura der Lunge und im vorderen Mediastinum Metastasen. Das Peritoneum der Blase, des kleinen Beckens und der Fossae iliaca sowie das Omentum majus übersät von kleinsten Tumoren.

Mikroskopische Untersuchung (Paraffinschnitte, Hämatox.-Eosin): Die Geschwülste bestanden meist aus grossen vieleckigen Zellen mit dunkelgefärbten Kernen, die unregelmässig mit einer geringen Anzahl zylindrischer Zellen zusammenlagen. Die Zellen liegen in einem Netzwerk von feinem Bindegewebe, das meist von Gefässen gebildet wurde und so an einzelnen Stellen alveolär gebaut war. Die Diagnose wurde auf spheroidal-celled carcinoma der Leber, ausgehend von den Leberzellenbalken, gestellt (Shattock). In den Metastasen derselbe Befund.

7. Fall von Schlesinger (Jahrb. f. Kinderheilk. N. F. 1902, Bd. 55, S. 300). 4jähriger Knabe, stammt aus gesunder Familie, war bis auf einen Keuchhusten, bei dem er über Leibschmerzen klagte, nie krank. Ungefähr zwei Monate später bemerkte die Mutter, dass der Leib des Knaben dicker wurde, wobei er selbst abmagerte. Stetige Vergrösserung der Leber, zunehmender Kräfteverfall, Tod.

Sektion (nur Bauchhöhle geöffnet): Der untere Rand der stark vergrösserten Leber ist teils scharf, teils durch Geschwulstknoten höckrig verdickt. Auf der Oberfläche überall helle, gelbrote, scharf gegen das umgebende Lebergewebe abgetrennte Knoten von verschiedener Grösse, meist linsen-, andere markstück- bis — selten — 5markstückgrosse. Sie überragen die Oberfläche wenig, konfluieren an manchen Stellen. Die hintere untere Leberfläche ist von einem mehr als faustgrossen, sich stark vorwölbenden Tumor eingenommen, der bei der Herausnahme der Leber platzt und eine sirupdicke, rotbraune Flüssigkeit entleert. Auf dem Durchschnitt ist die ganze Leber von zahllosen hellgelben, scharfrandigen, leicht prominenten Knoten durchsetzt, von deren Schnittfläche sich eine weissgelbe Flüssigkeit abstreifen lässt. Gallenblase ohne Besonderheiten. An der Gegend des Pankreaskopfes sitzt ein Geschwulstknoten, der sich als zur Leber gehörig herausstellt.

Mikroskopische Untersuchung (Alkohol-Formalinhärtung, Zelloidineinbettung). Folgt die einwandsfreie Beschreibung eines typischen Carcinoms.

8. Fall von Grawitz (Deutsche med. Wochenschr. 1903, Heft 36, Vereinsbeilage S. 286) 10jähriges Mädchen. „Die Leber enthält zirrhotische Stellen und den typischen Bau eines echten Carcinoms, dessen Zellen noch deutlich ihre Formähnlichkeit mit den Leberzellen erkennen liessen.“

9. Fall von St. Smith Burt (Deutsche med. Presse 1904, 8. Jahrg. S. 96). Adenocarcinom der Leber im Kindesalter. 12jähriger, bisher gesunder Knabe. Schwellung der rechten Seite, Abmagerung. Leisten- und hintere Nackendrüsen leicht vergrössert. Auf beiden Leberlappen eine Anzahl grösserer und kleinerer

Knoten fühlbar. 45 Tage nach Beginn Tod. Keine Sektion, aber Exzision eines Stückes Tumor der Leber.

Mikroskopische Untersuchung: Dichte fibröse Bindegewebsbänder bilden Alveolen von verschiedener Grösse, die Epithelzellen von Drüsentypus ohne nachweisbare Interzellularsubstanz enthalten. An manchen Stellen füllen die Epithelien die Alveolen völlig aus und sind die Bindegewebszüge dick und dicht, so dass ein dem Brustskirrhus ähnliches Bild entsteht. In anderen Teilen des Präparates sind die Zellen in mehreren übereinander liegenden Schichten angeordnet, gestützt von einem nur wenig entwickelten fibrösen Stroma, wobei die Zentren der Alveolen das Lumen eines tubulären Ganges darbieten. Diese Zellen hatten grosse Aehnlichkeit mit Leberzellen.

Es ist ein typisches Adenocarcinom der Leber, höchstwahrscheinlich primär.

10. Fall von Mattirolo (Gazzetta degli ospedali 1905, 11. Jan., referiert Zeitschr. f. Krebsforschung 1906, IV, S. 518). Primäres Adenocarcinom der Leber bei einem 9jährigen Knaben (identisch mit dem in La Pediatria 1905 veröffentlichten Fall?).

11. Fall von Plant (Archiv f. Kinderheilk. 1906, Bd. 43, S. 250). 1 Jahr 2 Monate alter Knabe von ziemlich gutem Ernährungszustand. Seit 14 Tagen unwohl. Rasches Wachstum eines in der Magengegend fühlbar gewordenen Tumors. Probelaparotomie. Tumor wuchert äusserst rasch durch die Bauchwunde hindurch.

Sektion: Kachektisches Aussehen der kleinen Leiche. Rechter Leberlappen auf dem Durchschnitt fast gänzlich von der markigen, weisslichgelben Tumormasse eingenommen, in der übrigen Leber zahlreiche Knoten von Haselnuss- bis Mannsfaustgrösse. Drüsen der Leberpforte vergrössert. Im Lungengewebe fühlt man diffus kleine Knötchen. Sämtliche Tumoren vielfach von Blutungen durchsetzt.

Mikroskopische Diagnose: Primäres Adenocarcinom der Leber mit Metastasen in den Portaldrüsen, den Lungen und einer grossen Anzahl der Unterleibslymphknoten. In den Lumen der Drüsenschläuche findet sich ein gelbgrünes Sekret.

Hier konnte also sogar mikroskopisch die trotz der Entartung noch bestehende Sekretion der krebsigen Leberzellen nachgewiesen werden (siehe Schilddrüse, Nebennieren).

Diesen 11 Fällen kann ich einen 12. von Prof. Lubarsch in Posen beobachteten Fall hinzufügen, den ich auch selbst noch histologisch zu untersuchen Gelegenheit hatte.

12. Fall von Lubarsch. S. N. 183. 1902. 7jähriges Mädchen. Schon im ersten Lebensjahr wurde von den Eltern eine Auftreibung der rechten Oberbauchgegend bemerkt, die in den letzten Lebensjahren erheblich zunahm. Laparotomie (Dr. Pomorski); Entfernung grosser, mit der Leber scheinbar im Zusammenhang stehender Tumoren. Tod.

Sektion: Leber in allen Durchmessern vergrössert. Im oberen Teil des rechten Lappens sitzt ein ziemlich scharf abgegrenzter annähernd kugeliger Tumor von $7\,^3/_4$ cm Durchmesser, über dem die Glissonsche Kapsel stark gerötet ist. Im unteren Teil des rechten Lappens, bis auf den linken übergehend, befindet sich ein unregelmässig gestalteter $7\,^1/_2$ cm im vertikalen und etwa 10 cm im horizon-

talen Durchmesser messender Tumor von mehr dunkelroter Schnittfläche, in dessen Umgebung auch das Lebergewebe in eine dunkelrote feste, fast homogen erscheinende Substanz umgewandelt ist. Im linken Lappen noch einige etwa kirschkerngrosse, gelblichweisse Geschwulstknoten Von dem erstgenannten Tumor gehen knollige Fortsätze direkt in die Vena hepatica hinein. Auf dem Durchschnitt haben die Geschwülste ziemlich feste Konsistenz, mit deutlich lappigem Bau. Mit Ausnahme des Tumors im unteren Teil des rechten Lappens sind sie mässig blutreich. In der Nähe des Hilus, offenbar der Operationsstelle entsprechend, ist die Leberkapsel eingerissen und blutig durchtränkt. Die entfernten Tumormassen sind meist grobhöckeriger gebaut als die in der Leber gelegenen und besitzen verschiedene Grösse und Gestalt. Die übrige Lebersubstanz ist nur wenig blutreich, ziemlich fest und deutlich gezeichnet.

Diagnose: Grosses adenomatöses Carcinom der Leber mit Durchbruch in Pfortader und Vena hepatica, Metastasen der Leber und Uebergreifen auf das verwachsene Netz. Infarzierung des rechten Leberlappens, Thrombose der Pfortader und Vena hepatica. Kleine Embolieen der Lungenarterie, keine Lungenmetastasen.

Mikroskopische Diagnose: Tubuläres Adenocarcinom der Leber mit einigen Geschwulstemboli in Lungenarterienästen, die zum Teil organisiert sind. Auch mikroskopisch keine Lungenmetastasen.

Die übrigen Fälle von Leberkrebs finden sich in folgenden beiden Tabellen.

b) Tabelle der wahrscheinlichen Fälle.

No.	Alter, Geschlecht	Benennung der Geschwülste	Begründung der Diagnose, Metastasen	Veröffentlicht in	Bemerkungen
1.	Neugeborenes Mädchen.	Markschwamm d. Leber.	Mikroskopiert.	Deutsche Klin. 1854. Bd. 6. S. 496 (E. Noeggerath.)	—
2.	3 Tage altes Kind.	Alveolär. Gallertkrebs d. Leber.	Mikroskopiert.	Jahrb. f. Kinderheilk. 1859. Bd. II. S. 191 (H. Widerhofer-Wedl).	—
3.	13j. Knabe.	Medullarkrebs d. Leber.	Mikroskopiert.	Zentralztg. f. Kinderheilk. 1877—78. Bd. I. S. 73 (Lewiss).	Entstehung nach Trauma.
4.	8 Woch. altes Kind.	Leberkrebs.	Mikroskopiert.	Gerhardts Handb. der Kinderkrankh. Bd. 4; 2. S. 830 (Pepper).	—
5.	4j. Kind.	Leberkrebs.	Mikroskopiert.	St. Barthol. Hosp. Reports VII. Zit. n. Rueders Diss. (l. c. S. Gee.).	—

No.	Alter, Geschlecht	Benennung der Geschwülste	Begründung der Diagnose, Metastasen	Veröffentlicht in	Bemerkungen
6.	14j. Mädch.	Cystös. Medullarkrebs d. Leber.	Mikroskopiert (?)	Ref. Jahrbuch f. Kinderheilkunde 1885. Bd. 23. S. 468 (Henschen).	—
7.	11j. Knabe.	Leberkrebs.	—	La France médicale 1885. p. 809 (Deschamps).	Nicht im Origin. gesehen.
8.	11j. Knabe.	Adenocarcin. der Leber.	—	Zit. bei Burt [l. c. S. 97 (Bonome)].	—
9.	20 Mon. altes Mädchen.	Atypisch. Leberzellenadenom.	Mikroskopiert.	Archiv f. Kinderheilk. 1886. Bd. 7. S. 138 (St. Joseph-Kinderspital).	—
10.	$^1/_2$j. Kind.	Leberkrebs.	—	Langenbuchs Chirurgie der Leber und Gallenblase. II. T. S. 58 (Bohn).	—

c) Tabelle der unsicheren Fälle.

11.	3 Mon., Knabe.	Scirrhös. Krebs der Leber.	—	Americ. Medico-chir. Review 1857. Bd. I. S. 414 (Gross).	Nicht im Origin. gesehen.
12.	$1^1/_2$j. Mädch.	Medullarkrebs d. Leber.	—	Clinique des Hôpit. des Enfants 1841. Bd. IV. p. 833 (Olivier).	Nicht im Origin. gesehen.
13.	8 Mon., Knabe.	Medullarkrebs d. Leber.	Metast. in Lunge.	Ch. West, Kinderkrankheiten 1857. II. Aufl.	Hält Birch-Hirschfeld für ein medull. Sarkom (Gerh. Hb. Bd. IV, 2. S. 831.
14.	12j. Mädch.	Medullarkrebs d. Leber.	—	Lancet 1867. I. p. 77 (W. Roberts).	Diesen Befund ebenfalls (l. c. S. 831).
15.	17 Monate, Kind.	Carcin. d. Leber.	Metast. in Lungen u. Mesent.-Lymphknoten.	Transact. of the Edinburg Obstetr., Soc. Bd. IV. Ref. Zentralztg. f. Kinderheilk. 1878—79. Bd. II. S. 46 (Affleck).	—
16.	7 Mon., Knabe.	Leberkrebs und Krebs des Peritoneums.	—	Ziemssen, Spezielle Pathol. u. Therap. VIII. S. 321 (Leichtenstern).	—
17.	? Knabe.	Leberkrebs.	—	Jahrb. f. Kinderheilk. N. F. 1883. Bd. 20 (Kestner, Stat. f. Kindererkr.).	—

Erwähnt sei noch Langenbuchs Bemerkung (Chirurgie der Leber und Gallenblase, II. T. S. 58): . . . „Auch ich entsinne mich ganz genau, mehr als einmal Leberkrebs bei Kindern gesehen zu haben", der wir natürlich in dieser Form keine hervorragende Bedeutung beilegen können.

Der primäre Krebs des oberen Verdauungstraktus.

Vom primären Krebs der Zunge, Mundhöhle und des Pharynx fand ich wohl in der Literatur einige Fälle, doch sind sie zum grössten Teil für unsere Sammlung nicht zu gebrauchen, da entweder die histologische Untersuchung nicht gemacht ist oder der Fall nur ganz kurz erwähnt wird. Die beiden folgenden Angaben möchte ich dagegen etwas genauer mitteilen, da sie der Wahrscheinlichkeit, echte Krebse zu sein, nicht entbehren.

1. Fall von R. Bergh (Journal für Kinderkrankh. 1862, Bd. 39, S. 205): Fall von polypöser Krebsgeschwulst auf dem weichen Gaumen eines Kindes:

$4^1/_2$ Jahre altes, wohlgenährtes, kräftiges Mädchen. Bisher gesund, seit 2 Monaten Schlingbeschwerden. In der Mundhöhle, besonders an der linken Seite des weichen Gaumens eine gestielte, plattgedrückte, blassrötliche, nicht blutende, an der Oberfläche höckerige Geschwulst. 5 Mal Operation, 5maliges Rezidiv. Schwellung der submaxillaren, einiger Hals- und Nackenlymphknoten. Stetige Abmagerung, kachektische Gesichtsfarbe. 9 Monate nach der ersten Untersuchung Tod. Sektion: Die Geschwulst hing vom weichen Gaumen links in den Schlund fast bis zum Kehldeckel. Die linke Tonsille, der linke Gaumenbogen und der ganze weiche Gaumen waren in die Neubildung aufgegangen. Beim Einschneiden ein geringe Menge milchiger Saft am Messer. Schnittfläche weich, glanzlos, zerreisslich, alveolär gebaut. Die histologische Untersuchung ergab medulläres Carcinom.

2. Fall von Massin (E. Kirmisson, Chirurgische Krankheiten, 1899, S. 603, deutsch v. Deutschländer): Kongenitales Alveolarcarcinom:

Kleines, gut entwickeltes Mädchen. Vom Rand des Zahnfleisches des oberen Alveolarbogens gehen zwei breit aufsitzende Tumoren aus, der eine von Bohnen-, der andere von Kirschengrösse, mit normalem Schleimhautüberzug versehen und von fester Konsistenz, Exstirpation, Heilung.

Auf dem Durchschnitt sind die Geschwülste kompakt und rot gefärbt. Sie bestanden aus epithelialen Elementen. (Vergl. hierzu Knochenkrebse.)

Im ersten Fall ist eine Verwechslung mit einem alveolären Sarkom sehr leicht möglich, um so mehr als der Krebsbegriff um 1862 noch nicht geklärt war. Auch nach dem Sitz ist die Annahme eines Rundzellensarkoms wahrscheinlicher; ein sicheres Urteil lässt sich aber natürlich nicht mehr abgeben. Im 2. Fall kann es sich ja um eine epitheliale Tumorbildung gehandelt haben, aber nicht um eine destruierende. Denn weder liegen nähere Angaben hierüber vor, noch spricht die glatte Heilung für diese

Annahme. Man könnte nach Sitz und makroskopischem Befund eher ein Hämangioendotheliom vermuten.

Tabelle der unsicheren Fälle.

No.	Alter, Geschlecht	Benennung der Geschwülste	Begründung der Diagnose, Metastasen	Veröffentlicht in	Bemerkungen
3.	11j. Mädch.	Zungenkrebs.	—	Wiener med. Presse 1878. S. 1257 (Wendling).	—
4.	? Mädchen.	Zungenkrebs.	—	Zeitschrift f. Krebsforsch. 1904. Bd. I. S. 233 (Wolff, Beitrag zur Krebsstatistik).	—
5.	9j. Mädchen.	Carcin. d. Pharynx.	—	Archiv f. klin. Chirurgie 1880. Bd. 25. S. 464 (E. Gurlt, Tabelle).	—

Ein Krebs der Speiseröhre beim Kinde ist mir nicht bekannt geworden. Wir können daher annehmen, dass der obere Teil des kindlichen Ernährungstraktus, wenn überhaupt, so höchst selten einmal von Carcinom befallen wird. Etwas ganz anderes gilt von den weiteren Abschnitten desselben, vom Magen, im besonderen vom Darm.

Der primäre Magenkrebs.

Es gibt am Magen eigentlich nur eine maligne Neubildung, und das ist der Krebs. Alle übrigen, wie Sarkome und Myxosarkome, treten ihm gegenüber so in den Hintergrund, dass sie selbst pathologisch-differentialdiagnostisch kaum in Betracht kommen. Wir könnten deshalb eigentlich sämtliche Angaben von Krebs des Magens beim Kinde ohne weiteres als echte solche hinnehmen, wenn uns nicht erst so wenige Notizen von malignen Geschwülsten des kindlichen Magens überhaupt vorlägen. Im Gegensatz zu dem der Erwachsenen (bis 40 pCt. aller Krebse!). Es besteht demnach noch die Möglichkeit, dass beim Kinde gerade das Sarkom[1]) häufiger wäre als der Krebs, oder dass sich beide zahlenmässig die Wage halten. Deshalb wollen wir auch hier nur die als sicher annehmen, die aus unserer kritischen Betrachtung als solche hervorgehen. Zunächst mag

1) Steffen führt in seinem Werk, l. c. S. 215: zwei Sarkome des Magens an, ebenso in meiner Sammlung zwei sichere Carcinome.

der oft zitierte, aber nach meiner Ansicht nur wahrscheinliche Fall von C. Cullingworth hier Platz finden.

Fall (1) von C. Cullingworth (British Medical Journal 1877, Bd. II, S. 253): Magenkrebs bei einem 5 Wochen alten Kinde: Bei der Geburt und event. der ersten neun Lebenstage war der Knabe gesund. Am zehnten begann er zu brechen, magerte von Tag zu Tag ab. 29 Tage nach dem ersten Brechanfall Tod. Sektion: Magen erweitert und hypertrophisch nimmt die ganze Bauchhöhle ein. Nach dem Pylorus zu nimmt die Dicke der Wand allmählich zu, so dass sie am Pförtner $^1/_3$ Zoll dick war. Ein kleiner birnförmiger Tumor von 1 Zoll Länge ragte von der inneren Fläche des unteren Pylorusrandes vor, war von weicher Konsistenz, in seinem Zentrum geschwürig und verschloss die Pförtneröffnung vollständig. Gedärme leer, kollabiert. Die mikroskopische Untersuchung erwies den Tumor als Zylinderzellenepitheliom.

Trotz der geringen Angaben und der Bezeichnung „Epitheliom“ ist die Diagnose „Krebs“ nicht ganz von der Hand zu weisen, zumal die englischen Autoren häufig die destruierenden Epithelgeschwülste einfach mit Epitheliom bezeichneten. Sodann spricht die Zunahme der Wanddicke nach der Geschwulst hin für eine Infiltration derselben mit Geschwulstmassen (oder einfache Hypertrophie?). Dies bleibt natürlich nur eine Vermutung. Hingegen gibt uns der geschwürige Zerfall des kleinen Tumors schon einen besseren Hinweis auf seinen Charakter. Wir wissen, dass selbst grosse Adenome infolge ihrer ausgezeichneten Ernährung höchst selten einmal geschwürig zerfallen, wogegen selbst kleine Carcinome sehr bald, und zwar in ihrem schlecht ernährten Zentrum, ausgedehnte Geschwüre bilden. Freilich beweisend ist diese Tatsache auch nicht, doch genügt sie uns, um diesen interessanten Fall im Verein mit den weniger sicheren Zeichen zu den wahrscheinlichen zu rechnen.

Sichere Fälle:

1. Fall von Scheffer (Jahrbuch f. Kinderheilkunde, N. F. 1880, Bd. 15, S. 427): Bisher gesunder 14jähriger Knabe, 13 Wochen nach Beginn der Erkrankung Tod. Sektion: Der Fundusteil des Magens durch Tumormassen verengert. Hier ein grosses Ulkus, fast den ganzen Fundusteil einnehmend bis zur Kardia, mit etwas umgerollten Rändern. In der Mitte brüchige mit schwärzlichen Massen imbibierte Substanz. Pylorus frei. Linke Niere ist gegen den Tumor adhärent. In die Spitze dringt Tumormasse ein bis in die Marksubstanz. Das Pankreas ist bis auf Kopf und Schwanz ganz in die Tumormasse eingehüllt, die auch hineindringt. Fast die ganze Milz durch den Krebs zerstört, der von hier aufs Zwerchfell übergeht. Auch die kleine Kurvatur des Magens ganz von Tumormasse eingenommen, die sich in kleine Knoten auflösen lässt. Eine grosse Anzahl abdomineller Lymphknoten z. T. zu mächtigen glatten Tumoren angeschwollen. Sonst nirgends Metastasen.

Nach der mikroskopischen Untersuchung handelt es sich um einen Ence-

phaeoidkrebs des Magens mit Uebergang auf Pankreas, Milz, linke Niere und Metastasen in einem grossen Teil der Lymphknoten.

Wir haben kaum Ursache, die Richtigkeit der Diagnose anzuzweifeln.

2. Fall von Norman Moore (The Medical Times and Gaz. 1884, II. S. 728): Magenkrebs bei einem Kinde: 13jähriges Mädchen, Tod 5 Wochen nach Spitalsaufnahme. Sektion: Eine Neubildung sass am Kardiaende des Magens nahe dem Oesophagus, über 3 Zoll breit. Sie ging von der Schleimhaut aus, besass dieselbe Farbe, doch waren die inneren Partieen rauh, dunkelgefärbt und sehr fest (Blutungen). Auf dem Durchschnitt besass sie eine rötliche Farbe mit blasseren Streifen. Aussen war der Tumor mit der Leber adhärent, ohne in sie einzudringen. Kein anderes Organ ergriffen. — Mikroskopisch bestand er aus einem Gerüst von Trabekeln mit epithelialem Zellinhalt, der in ausgedehnter schleimiger Degeneration begriffen war. So waren in den bindegewebigen Alveolen teils die Epithelzellen noch erhalten, teils bestanden bereits vorgeschrittene schleimige Veränderungen, wobei in einzelnen Zellen die Kerne verschwunden waren. Teils war nur noch eine Masse schleimigen Materials übrig, das durch Spuren von Zellgrenzen geteilt wurde. Aber überall war das bindegewebige Gerüst unverändert.

Die Grossmutter väterlicherseits starb an Carcinom des Colon ascendens im Alter von 53 Jahren.

Der Beschreibung nach handelt es sich um einen typischen Gallertkrebs des Magens, bei dem das Stroma unverändert war, aber die Epithelzellen schleimig entartet waren.

Diesen sicheren Fällen reihe ich noch zwei weitere, aber unsichere Fälle von Magenkrebs beim Kinde an (siehe Tabelle).

Tabelle der unsicheren Fälle.

Nr.	Alter, Geschlecht	Benennung der Geschwulst	Begründung der Diagnose, Metastasen	Veröffentlicht in:	Bemerkungen
1.	Neugeb. Kind	Magenkrebs	—	Eichhorst's spez. Pathol. Bd. I. S. 727. (Wilkinson.)	—
2.	12j. Mädchen	Pyloruscarcinom	—	Gazette des Hôpitaux. 1887. H. 56. (Duzéa.)	Nicht im Original gesehen. (Wahrscheinl. Fall.)

Der primäre Krebs des Dünn- und Dickdarms und der des Bauchfells.

Der primäre Krebs des Darmkanals gehört nach meinen Untersuchungen zu den häufigsten Krebserkrankungen im Kindesalter. Ich habe aus der Literatur 37 Fälle von Darmkrebs sammeln können, von denen wir 26 als zweifellos sicher, die übrigen aber fast alle als höchst wahrscheinlich an-

sehen können. Denn es gibt ausser dem Carcinom kaum eine bösartige Geschwulst, die für diese Organe erhebliche differentialdiagnostische Schwierigkeiten machen könnte. Schon klinisch und makroskopisch unterscheidet sich das Sarkom, das hauptsächlich den Dünndarm befällt, dadurch vom Carcinom, dass es nicht wie dieses eine Verengerung des Darmlumens herbeiführt, sondern meist eine Erweiterung, und mikroskopisch dürfte der Zylinderzellenkrebs, um den es sich fast immer handelt, kaum mit einer sarkomatösen Geschwulst verwechselt werden können.

Ausserdem kommen noch vor, aber viel weniger häufig, der Skirrhus und der Gallertkrebs, die auch unschwer vom Sarkom zu trennen sind.

Ausser den genannten Fällen bin ich imstande noch 4 neue, bisher noch nicht veröffentlichte, hinzuzufügen, die ich zum Teil meinem verehrten Lehrer Herrn Prof. Dr. Lubarsch, zum Teil der Liebenswürdigkeit Herrn Geh.-Rat Prof. Dr. Madelungs (Strassburg) und Herrn Dr. Bethes (Stettin) verdanke.

Die Betrachtung der Fälle geschieht in absteigender Folge der Darmabschnitte.

a) Der primäre Krebs des Zwölffingerdarms.

Dieses Carcinom ist schon beim Erwachsenen sehr selten und scheint auch beim Kinde nicht vorzukommen, wenn wir nicht den einen beim Pankreas besprochenen Fall hierher rechnen wollen (s. S. 30).

b) Der primäre Krebs des Dünndarms (Jejun. u. Ileum)

ist ebenfalls sehr selten. Hierher gehören hauptsächlich die Fälle, die ich als wahrscheinliche bezeichnen möchte (s. umstehende Tabelle).

Als sicher können wir nur den folgenden Fall bezeichnen:

1. Fall von Duncan (Edinb. Medical Journ. 1886. Bd. 31. II. S. 1127.) Skirrhus der Unterleibsorgane bei einem kleinen Kind.

$3^1/_2$jähr. Knabe; Leib aufgetrieben. 5 Wochen darauf Tod. Sektion: Körper stark abgemagert, eine harte Drüse in der linken Achselhöhle. In der rechten Wand der Bauchhöhle, in der Nähe der Darmbeinschaufel, ein lambertsnussgrosser Knoten. Ein Teil des stark geblähten Dünndarms in der linken Iliakalgegend, etwa 3 Zoll lang, war der Sitz einer harten Masse, die den Darm vollständig verschloss und sich aufs Mesenterium erstreckte. An der Unterfläche der vergrösserten, gelblich gefärbten Leber sassen 3 Krebsknoten bis zu Wallnussgrösse. In der rechten Weiche eine orangengrosse Krebsmasse, die bis zur Niere reichte. In beiden Nieren Krebsknoten, am unteren Ende des Sternums ein gleicher. Schädel nicht untersucht.

Mikroskopische Schnitte von den Tumoren zeigten alle Charaktere des skirrhösen Krebses.

Tabelle der unsicheren und wahrscheinlichen Dünndarmkrebse.

Nr.	Alter, Geschlecht	Benennung der Geschwulst	Begründung der Diagnose, Metastasen	Veröffentlicht in:	Bemerkungen
1.	6jähr. Kind	Krebs des Darmes	—	Bulletin de la Soc. anat. 1833. S. 63 (Rufz), zit. nach Louart, Thèse de Paris. 1900. Nr. 268. S. 45.	Sarkom?
2.	1½jähr. Kind	Gallertkrebs aller Unterleibsorg. mit Magen	—	Prager med. Wochen- 1879. (Kaulich). Zit. n. Scheffer (Jahrb. f. Khk. 1880. S. 426.	—
3.	9jähr. Kind	Krebsknoten im Dünndarm	—	Dublin Quarterly Journ. 1864. Bd. 28. S. 6 (Kennedy), zit. nach Louart, l. c.	Sarkom?
4.	15jähr. Knabe	Medullarkrebs, Ileum	—	Medico-chir. Trans- act. 1862. Bd. 45. S. 392. (W. M. Baker, Statistik.)	Sarkom?
5.	5jähr. Knabe	Koloss. Medullar- krebs d. Dünn- darms	Metastasen in beiden Nieren	Lancet. 1877. II. S. 87. (B. Wood- man - H. Green- wood.)	Sarkom?
6.	7jähr. Knabe	Medullarkrebs des Ileums und des Bauchfells	Metastasen in den Nieren und den In- guinaldrüsen	Gerhardt's Handb. 1879—80. IV. 2. S. 446. (H. Wider- hofer.)	Sarkom?
7.	15jähr. Kind	Carcinom des Darmkanals	—	Archiv f. klin. Chir. 1880. Bd. 25. S. 464. Statistik (E. Gurlt).	—
8.	ca. 9j. Mädch.	Krebs des Ileums (Endstück)	–	Thèse de Paris. 1870. S. 17 (Rathery), zit. nach Louart, Thèse d. P. 1900. Nr. 268. S. 44.	–

c) Der primäre Krebs des Coecums bzw. der Bauhin'schen Klappe, die ich zum Coecum rechne, und des ganzen Colons ist schon häufiger als der vorher genannte. Ich konnte im ganzen 9 sichere Fälle und drei wahrscheinliche auffinden.

So erwähnt Nothnagel in seinen „Erkrankungen des Darms und Peritoneums" 1898, S. 219 ein Coecumcarcinom bei einem 12j. Knaben (2).

Obgleich eine nähere Beschreibung fehlt, müssen wir doch aus den in der Einleitung hierzu gesagten Gründen und mit Rücksicht auf die

Autorität des Verfassers diesen Fall als zweifelloses Carcinom ansehen (Fall 2).

Diesem füge ich zunächst einen noch nicht veröffentlichten Fall von Prof. Lubarsch an, den er in Posen untersuchte und von dem ich auch Präparate mikroskopiert habe.

3. Fall von Lubarsch, Journal Nr. 226, 1900. Operiert am 5. April 1900 in der chirurg. Abteilung des städt. Krankenhauses zu Posen. Heilung (befindet sich am 20. Oktober 1906 noch vollkommen wohl).

St. J., Knabe von noch nicht ganz 15 Jahren. Langsam entstandene Stenose der Ileocöcalklappe. Die ersten Krankheitserscheinungen machten die Annahme einer Cöcumstenose wahrscheinlich. Resektion der Bauhin'schen Klappe und des Wurmfortsatzes. An der Klappe befindet sich im Coecum gelegen eine fast zirkuläre, besonders im Zentrum narbig eingezogene Hervorragung, die auf dem Durchschnitt in Form weisslicher Stränge die stark verdickte Muskularis und Submukosa durchsetzt. Die anliegenden Lymphknoten sind vergrössert und derb.

Nach dem makroskopischen Befund wurde von Prof. Lubarsch gleich die Diagnose auf skirrhöses Carcinom gestellt, was sich aber bei der mikroskopischen Untersuchung zunächst nicht zu bestätigen schien. Vielmehr war hier an vielen Stellen ein dicht gedrängtes, an Spindelzellen reiches, aber immerhin noch faserige Zwischensubstanz aufweisendes Gewebe vorhanden, sodass man glauben konnte, ein Fibrosarkom vor sich zu haben.

An anderen Stellen gelang es dagegen mit Sicherheit Züge von niedrigzylindrischen Epithelien zu finden, die sich zwischen das zellreiche Stroma bis tief in die Muskularis einsenkten, meist solide Stränge bildeten, hie und da aber auch als kleine Tubuli erkennbar waren.

Normale Darmschleimhaut war in diesem ganzen Bezirk nicht zu finden, so dass sich irgend welche Beziehungen zum Oberflächenepithel bzw. zu den Lieberkühnschen Drüsen nicht feststellen liessen. Dagegen waren an den Rändern der Neubildung etwas verzweigte, sich tiefer in die Mukosa einsenkende Lieberkühnsche Drüsen zu erkennen, zwischen denen sich Züge spindelzellenreichen Bindegewebes einschoben.

In den benachbarten Lymphknoten keine Metastasen, Wurmfortsatz nicht wesentlich verändert.

Es handelt sich somit um einen skirrhösen, niedrigzylindrischen Epithelkrebs, von dem, wie das Lubarsch ausgedrückt hat, ein stark desmoplastischer Einfluss ausging, worauf der sarkomähnliche Bau des Stromas zurückzuführen ist.

Man könnte ja auch nach den bekannten experimentellen Erfahrungen von Ehrlich, Apolant und den Beobachtungen von v. Hansemann, Schmorl und anderen daran denken, dass es sich um ein Carcinosarkom gehandelt habe. Doch würde es zu weit führen, wollten wir diese Frage, die auch für unsere Zwecke ohne wesentliche Bedeutung ist, näher erörtern.

Den primären Krebs des Dickdarms fand ich in der Literatur durch 6 zweifellose Angaben vertreten.

4. Fall von Ahlfeld (Archiv f. Gynäkologie, 1880, Bd. 16, S. 141): Totgeborenes ausgetragenes Kind. Sirenenmissbildung, Blase, Nieren, Ureteren fehlten vollständig. Dickdarm endete blind. Im untersten Ende desselben eine von der Schleimhaut ausgehende maulbeergrosse Masse mit brüchigen Einkerbungen, die sich makroskopisch wie mikroskopisch als Carcinom (Zylinderepithel?) erwies.

5. Fall von Maydl (Statistik des Dickdarmkrebses, 1883, S. 11, Tabellen): 13jähriger Knabe mit Carcinom des Dickdarms.

6. Fall von demselb. (l. c. S. 11): 12jähriges Mädchen mit Carcinom des Dickdarms.

Wir können ohne Zwang den kargen, statistischen Angaben Glauben schenken, da Maydl sowohl als guter Chirurg wie als ausgezeichneter Kenner des Darmcarcinoms zu gelten hat.

7. Fall von Mayo Robson (British Medical Journal, 1895, S. 964): 14jähriges Mädchen. Seit 6 Monaten Abmagerung. Obstipation mit Schmerzen im Unterleib und gelegentlichem Erbrechen. Ileus.

Abgemagerte Patientin. In dem stark aufgetriebenen Abdomen ist rechts im Verlauf des Colon ascend. ein harter Tumor zu fühlen. Operation. Exstirpation des Tumors. Heilung.

Mikroskopische Untersuchung: Zylinderzellencarcinom, welches das Darmlumen (Colon ascend.) fast vollständig verschloss.

8. Fall von Br. Ruczinski (Prager Mediz. Wochenschr., 1904, No. 41) 13jähriger Knabe. Fühlte sich seit 2 Jahren krank: Schmerzen in der rechten Unterleibsgegend, Stuhlverhaltung. Erbrechen. — Grosser, blasser Knabe, schlecht genährt. Oberhalb des rechten Lig. Poupartii in der Tiefe auf der Darmbeinschaufel ein unbeweglicher, etwa gänseeigrosser Tumor tastbar. Blut im Stuhl.

Sektion: Die beträchtlich vergrösserte Leber ist von weissen, markigen, zentral häufig nekrotischen bis hühnereigrossen Knoten durchsetzt. Auf dem Peritoneum der Blasengegend bis bohnengrosse Knoten.

Die Mukosa und die äusseren Schichten der Flexura coli sin. sind in einer 2 cm langen Strecke von einer fast fingerdicken, derben Aftermasse substituiert, lichte Weite des Darms etwa 5 mm. An der Innenfläche leichte Ulzeration. Im Colon ascend. 2 halberbsengrosse, im Colon transv. ein haselnussgrosser Schleimhautpolyp. Das Colon desc., die Flex. sigm. und das Rektum mit zahlreichen bis erbsen- und haselnussgrossen, ab und zu gestielten Polypen besetzt. Mesenteriale und retroperitoneale Lymphknoten in der Nähe der Flex. coli sin. neoplastisch infiltriert.

Es wurden verschiedene Stücke untersucht (Chiaris pathol. Instit.).

Diagnose: Adenocarcinom der Flex. coli sin. mit Metastasen in Leber, Peritoneum und regionären Lymphknoten.

9. Fall von Madelung: 13jähriger Knabe. Auffallend blass und schwach. Im linken Hypochondrium ein Tumor, der in Narkose durch Aufblähen des Darmes als Darmgeschwulst erkannt wird. Rasches Wachstum. Keine Störungen der Darmfunktion. Tod.

Sektion und mikroskopische Untersuchung ergab: Enormes Gallertcarcinom der Flexura coli sin. und des Colon descendens.

Tabelle der wahrscheinlichen Dickdarmkrebse.

No.	Alter, Geschlecht	Benennung der Geschwülste	Begründung der Diagnose, Metastasen	Veröffentlicht in	Bemerkungen
9.	3 jähr. Kind.	Darm- (Colon?) und Bauchfellkrebs.	—	Oesterreich. Zeitschr. f. Kinderhk. 1855. II. 2. (Clar.)	—
10.	12 jähr. Mädchen.	Medullarkrebs des Ileocöcalabschnitts.	Metastasen in den Nieren,	Medical Times and Gazette. 1878. I. S. 278. (Spanton.)	—
11.	? Kind.	Krebs des Colons.	—	Quarterly Monthl. Journal Sheffield. 1896. S. 234—237. (Garrard.) Zit. n. Louart, Thèse 1900. No. 268. S. 64.	—

d) Der primäre Krebs der Flexura sigmoidea

findet sich in meiner Statistik durch 5 sichere Angaben vertreten. Auch hier kommt differentialdiagnostisch kaum eine andere bösartige Geschwulst in Betracht.

10. Fall von Steiner (Jahrb. f. Kindhk. 1865, Bd. 7, S. 61). 9jähriger kräftig gebauter, bisher gesunder Knabe. Ileus. Tod.

Sektion: Der Dickdarm ist an der Stelle, wo die Flex. sigmoid. beginnt, in sämtlichen Schichten enorm verdickt, kallös, graulichgelb. Sein Lumen bis auf Federspulendicke verengt. Diese strikturierte Partie ist gegen $^5/_4$ Zoll lang und wie ein dicker Wulst in das Darmrohr eingekeilt.

Die mikroskopische Untersuchung zeigte ein areolares Gerüst mit einem polymorphzelligen Inhalt. Diagnose: Areolarkrebs des Dickdarms (der Flexura sigm.).

11. Fall von M. Wilde (Dissert. Kiel 1892). 15jähriger Knabe mit stenosierendem Krebs des S-romanum. Enorme Erweiterung und Muskelatrophie des Dickdarms.

12. Fall von Israel (Freie Vereinig. d. Chirurg. Berlins 1892, entnommen dem Manuskript Dr. Bethes, s. unten). Israel sah (1872) einen ausgedehnten Gallertkrebs des Colon desc. und der Flexura sigmoid. bei einem 14jähr. Knaben.

13. Fall von Zuppinger (Wiener klin. Wochenschr. 1900, S. 389). Gut genährtes, kräftig gebautes, 12jähriges Mädchen. Seit 3 Monaten erkrankt. Tod.

Sektion: Im Netz ein kleinbohnengrosser, weisser, ziemlich harter Knoten, der reichlich Saft gibt. Am Netzansatz des Colon transv. noch 4 ähnliche, weissrötliche, harte Knoten. Das Netz ist mit der Leber an einer etwa hühnereigrossen Geschwulst, die sich aus einer tiefen Grube der Leber auslösen lässt und die dem Periton. pariet. der vorderen Bauchwand aufsitzt, verwachsen.

Das Colon desc. und die obere Schlinge der Flex. sigm. enorm ausgedehnt. Letztere an einer ringförmig eingezogenen, sich hart anfühlenden Stelle plötzlich abgeschnürt. Hier ist das Mesenterium von einer harten Aftermasse infiltriert. Auf dem ganzen Peritoneum des kleinen Beckens erbsen- bis kleinbohnengrosse gerötete Knoten. In der Leber noch 3 kleine, etwa 1 cm im Durchmesser haltende Geschwülste.

An der eingeschnürten Stelle der Flex. sigm. findet sich ein gürtelförmiges, etwa 2 cm starkes Geschwür mit stark aufgeworfenen, starren Rändern. Alle Geschwülste bestehen aus einem weissen, ziemlich reich vaskularisierten Neubildungsgewebe.

Histologisch-mikroskopische Untersuchung (Professor Paltauf): Typisches Zylinderzellencarcinom der Flex. sigm., Metastasen in Leber, Peritoneum, Netz und retroperitonealen Lymphknoten.

14. Fall von Marsh (Lancet 1902, I, S. 379). 15jähr. Knabe. 5 Wochen vor Spitalsaufnahme Blutungen mit dem Stuhl. Operation: In den unteren 3 Zoll der Flex. sigm. fand sich eine Geschwulst, die mikroskopisch als Zylinderzellencarcinom erkannt wurde.

e) Vom primären Krebs des Mastdarms

konnte ich im ganzen 12 Fälle sammeln, die wir, obwohl einige nur als Notiz vorhanden sind, sämtliche als echte Epithelkrebse auffassen müssen. Denn erstens stammen die Berichte aus neuerer Zeit, und dann gibt es kaum eine bösartige Neubildung, die hier zur Verwechslung führen könnte. Der Mastdarmkrebs ist etwas so Typisches und von jeher klinisch sowie pathologisch gut Gekanntes, dass ein Irrtum fast gänzlich ausgeschlossen ist.

15. Fall von Mayo (Bardeleben, Chirurgie u. Operationslehre 1871—72, Bd. III, S. 988). 12jähriges Kind mit Rektumcarcinom.

16. Fall von Golland (Allingham, Diseases of the rectum; 4. Auflage, S. 270). 13jähriges Kind mit Rectumcarcinom.

17. Fall von Godin (das. zit.). 15jähriges Kind mit Rektumcarcinom.

18. Fall von Michaud (Report of the Acad. of Medic. of Richmond, U.S., 1890, July). Rektumcarcinom bei einem 13jährigen Kind.

19. Fall von C. Stern (Deutsche med. Wochschr. 1892, Bd. 18, S. 497). 11jähriges, ziemlich kräftig gebautes, stark abgemagertes Mädchen. Ileus.

Sektion: An dem aufgeschnittenen Mastdarm zeigt sich etwa 10 cm oberhalb der Afteröffnung zirkulär eine etwa 4 cm breite, das Darmlumen verlegende Neubildung, die breitbasig der Darmwand aufsitzend an ihrer unteren freien Fläche

eine Anzahl erbsen- bis kleinhaselnussgrosse Knötchen zeigt. Die übrige Oberfläche ist unregelmässig zerklüftet.

Mikroskopische Diagnose: Zylinderzellenkrebs des Rektums.

20. Fall von Czerny (Münch. med. Wochschr. 1896, 43. Jahrg., S. 241). 13jähriger Knabe. Seit $^1/_2$ Jahr hatte sich im Mastdarm ein Tumor entwickelt. Operation. Das carcinomatöse Geschwür umfasste 4 cm hoch das Mastdarmrohr. Die epitheliale Wucherung reichte durch die Muskularis bis auf die Serosa des Douglas.

Mikroskopische Diagnose: Zylinderepithelkrebs des Rektums.

Hierzu ein noch nicht veröffentlichter, von Prof. Lubarsch in Rostock untersuchter Fall.

21. Fall von Lubarsch (operiert von Madelung). Fr. J., 14jähr. Knabe. Aufgenommen 21. Januar 1894, operiert 13. Februar 1894. Patient stammt aus angeblich gesunder Familie (Phthise?). Er selbst will, abgesehen von vorübergehenden Leibschmerzen im Sommer 1892, immer gesund gewesen sein. Damals trat beim stark gepressten Stuhl ein haselnussgrosses Stück des Mastdarms zum After heraus, das jedesmal zurückgebracht wurde. Dies wiederholte sich monatelang bei jedem Stuhlgang. Ab und zu verlor Patient ca. 1 Teelöffel Blut. Dann von Herbst 1892 bis Herbst 1893 Wohlbefinden, zeitweise nur Leibschmerzen. Jetzt zunehmende Schmerzen bei der Defäkation, die „Wurst“ wurde dünner, zuletzt bloss bleistiftstark.

Status: Schmächtiger, blasser, aber nicht elend aussehender Junge. Bei Untersuchung ohne Narkose stösst der Finger dicht hinter dem klaffenden Sphinct. ani auf Geschwulstmassen. In Narkose wird ca. 3 cm oberhalb des Sphinkters an der hinteren rechten und unteren seitlichen Wand eine Geschwulst festgestellt von etwa 5-Markstückgrösse, mit unregelmässiger Begrenzung, harter, höckriger Peripherie und ulzerierter Mitte. Nach vorn normale Schleimhaut. Oberhalb dieser Geschwulst wird links zwischen Rektum und Knochen eine halbwalnussgrosse Geschwulst von Drüsensubstanz gefühlt. Man glaubte erst, dass es sich um eine tuberkulöse Drüse handelte, die ins Rektum durchgebrochen war.

Operation. Entlassen am 23. März 1894. Tod am 10. April 1897 an Rezidiv.

Die mikroskopische Diagnose (Professor Dr. Lubarsch) wurde auf „skirrhöser, stark infiltrierender Krebs des Rektums, auch in die scheinbar gesunden Teile hineinwuchernd“ gestellt.

Ich habe Gelegenheit gehabt, unter Prof. Lubarschs Leitung in seinem Institut mehrere Präparate hiervon zu studieren und kann ich davon folgende kurze Beschreibung des histologischen Befundes geben:

Während an der grössten Ausdehnung der Schnitte Epithel und Drüsen der Schleimhaut unverändert sind, findet sich an einer Stelle ein Defekt, in dessen Bereich Schläuche und Stränge niedriger, kleiner, sehr chromatinreicher, zylindrischer Zellen sich unregelmässig in die stark infiltrierte Schleimhaut einlagern und durch die Muscularis mucosae hindurch sich in sehr unregelmässiger Weise in Submukosa und Muskelschichten verbreiten. Hier werden die Zellen immer kleiner und verlieren immer mehr den

epithelialen Charakter und bilden meist in den Spalten nur einreihige Züge. Aber wo sie in Lymphspalten von Arterien liegen, tritt wieder der epitheliale Typ der Zellen, mitunter sogar in drüsiger Anordnung hervor. In sämtlichen Schichten des Darmes, auch dort, wo keine Krebsnester sich finden, besteht eine starke Infiltration mit Leukozyten und Zellen vom Typus der Lymphozyten.

Fall 22 verdanke ich Herrn Dr. M. Bethe (Stettin), der mir in liebenswürdigster Weise das Manuskript eines im wissenschaftlichen Verein der Aerzte Stettins (am 8. Januar 1901) gehaltenen Vortrags über Carcinom des Magendarmkanals im Kindesalter überliess. Ihm entnehme ich folgendes:

Mastdarmkrebs bei einem 11jährigen Knaben. 10jähriger Knabe C. K., Aufnahme (10. April 1899) wegen Eiterung am Mastdarm. Hereditäre Belastung für bösartige Geschwülste nicht erwiesen; dagegen sind beide Eltern in jungen Jahren und zwei Geschwister des Vaters an Tuberkulose gestorben. Patient sei nicht viel krank gewesen. Erst drei Tage vor der Aufnahme heftige Schmerzen am After. Keine Verdauungsbeschwerden.

Status: Blasser, elender, schlecht genährter, fast kachektisch aussehender Knabe mit mässig entwickelter Muskulatur. Neben dem After eine gänseeigrosse phlegmonöse Rötung und Schwellung, die in ihrer Mitte eine Perforationsstelle aufweist, aus der sich stinkender, mit Gewebsfetzen vermischter Eiter entleert. Der in den Mastdarm eingeführte Finger stösst auf Tumormassen, die die linke und hintere Wand des Rektums einnehmen und einen ringförmigen etwa 2 M.-Stückgrossen Wall von harten knolligen, fast fingerdicken Rändern bilden, die eine tiefe kraterförmige Ulzeration umfassen . . . . . Abtragung eines Geschwulststückes und Exstirpation der taubeneigrossen linken Inguinaldrüse.

Histologische Untersuchung: In einem netzförmig angeordneten Bindegewebsgerüst lagen Haufen von ziemlich grossen, polygonalen Zellen in epithelialer Anordnung, welche weit über die Grenzen der normalen Mastdarmschleimhaut in die Tiefe eingedrungen sind. Auch die Lymphdrüse enthält Haufen grosser polygonaler platter Zellen in derselben Anordnung.

Das Körpergewicht des Patienten nahm langsam aber stetig ab, während der Leib infolge der raschen Vergrösserung der Leber ungeheuer zunahm. Tod nach fast einjähriger Krankheit (14. März 1900).

Sektion: Hochgradig abgemagerte Leiche. Die enorm vergrösserte Leber reicht bis über den Nabel herab, ist mit verschieden grossen graugelblichweissen z. T. gedellten Tumoren durchsetzt. Einer kleinhandtellergross. Die Hinterfläche der Leber ist von grossen, ausgedehnten Geschwulstmassen eingenommen. Auf Durchschnitt ist sie in eine grosse, weissliche Geschwulstmasse verwandelt, so dass nur noch auf der Vorderfläche eine $^1/_2$ cm breite Zone Lebergewebe übriggeblieben ist.

Metastatische Tumoren im vorderen Mediastinum.

Der grösste Teil der Mesenterialdrüsen enthält Metastasen. Das kleine Becken zum grössten Teil mit derben, der Beckenwand fest anhaftenden Tumormassen ausgefüllt, die den untersten Teil der Harnblase, den Anfangsteil der Urethra und den ganzen unteren Teil des Rektums fest eingemauert haben. After von allen

Seiten von knolligen Tumoren umgeben. Dicht oberhalb der Afteröffnung findet sich der oben geschilderte Tumor, dessen Massen ohne scharfe Grenzen in die des kleinen Beckens übergehen.

Da wegen teilweisen sarkomähnlichen Baus des Tumors Zweifel entstanden, würde ein Stückchen vom primären Tumor und den Lebermetastasen an Professor von Recklinghausen gesandt, der die Güte hatte, die Proben eingehend zu untersuchen. Er schreibt „. . . . Zweifellos ist der primäre Tumor des Rektums, sowie seine Trabanten im Douglas und dem mitgesandten Leberstückchen richtiger Krebs zu nennen. In allen kann man ein mit Alveolen versehenes Gerüst nachweisen, welches solide Zellstränge und Zellhaufen enthält, die epithelial angeordnet sind, wenn auch von einem bestimmten Typus des Epithels, von Platten- oder Zylinderepithel, Schleim- oder Becherzellen nichts zu finden ist . . . . In diesem (Rektumtumor) sind aber die Zellstränge tief durch die äusseren Darmwandungsschichten ein- und durchgedrungen . . . .“

Der Autor nennt den Krebs Carcinoma simplex.

Es handelt sich zweifellos um ein echtes Rektumcarcinom mit kolossalen Metastasen in Leber und Lymphknoten, dessen Epithelzellen aber bereits eine so atypische Gestalt angenommen hatten, dass sie sich nicht mehr als Zylinderepithel erkennen liessen, was ja bei diesen Tumoren im Kindesalter gar nicht so selten ist, und hin und wieder auch bei Erwachsenen beobachtet wurde. (Einen solchen Fall sah auch Recklinghausen. Notiz in demselben Brief an Dr. Bethe.)

Die Erwähnung sarkomatöser Partien neben den echtcarcinomatösen erinnert lebhaft an Lubarschs Fall (c, 3), wo sie ebenfalls beobachtet wurden, so dass wir auch hier die Erklärung der desmoplastischen Reaktion heranziehen können (S. 44).

23. Fall von Fr. Schneider (Beiträge zur klin. Chirurgie 1900, Bd. 26, S. 459): 15jähriges Mädchen. Seit $1^1/_2$ Jahr Unregelmässigkeiten bei der Stuhlentleerung. Immer heftiger werdende Schmerzen im After. Eiter- und Blutabgang.

Diagnose: Weitausgebreitetes Carcinom der Rektalwand mit der Scheide verwachsen. Tod.

Mikroskopische Diagnose (S. 406): Zylinderzellenkrebs.

24. Fall von J. P. Parkinson (Lancet 1903, I, S. 1525): 12jähriges Mädchen. Starke Ausdehnung des Leibes, Aszites. Das ganze Peritoneum war übersät mit kleinen Knoten. Es waren Metastasen eines Kolloidkrebses des Rektums.

25. Fall von J. A. Milne (British Medic. Journ. 1905, S. 925). Kolloidcarcinom des Rektums. 12jähriger Knabe, rascher Tod.

Sektion: Im oberen Teil des Rektums findet sich eine harte Masse, die sich als zirkuläre Geschwulst der Rektalwand erweist, 2 Zoll lang ist und das Darmlumen verengt. Mehrere regionäre Lymphknoten bis zu Kirschengrösse angeschwollen. Die Darmwand ist $^1/_6$ Zoll dick, Schleimhaut zerfallen, von harter Konsistenz.

Mikroskopische Untersuchung (London Hospital Patholog. Institute): Zum grössten Teil besteht der Schnitt aus unregelmässigen, durch Bindegewebssepten getrennten Hohlräumen, die mit polygonalen, längs der Septen dichter gelagerten Zellen von epithelialem Typus mit gutfärbbaren Kernen erfüllt sind. In einem kleinen Teil erkennt man kolloides Material, das durch die Präparationsmethode meist zerstört ist.

26. Fall von C. G. Grulle (Surg. Gynaekol. and Obstetr. 1906, Juni; nicht im Orig. ges.): 12jähriges Mädchen mit Adenocarcinom des Rektums.

f) Vom primären Bauchfellkrebs fand ich im ganzen zwei Angaben, von denen wir nur die folgende als sicher ansprechen dürfen. Eine genauere Beschreibung fehlt leider, doch gehört der Fall zu den neuesten Untersuchungen.

27. Fall von Taylor (Deutsche Mediz. Wochenschr. 1903, Vereinsbeil. No. 36, S. 288): T. zeigte in der Soc. for the Study of Diseases in Children ein Präparat von einem Kolloidkrebs, der das ganze Peritoneum bei einem 12jährigen Kinde ausfüllte.

Es bleibt aber immer noch fraglich, ob es wirklich ein primärer Krebs des Bauchfells war. Der kleine primäre Herd kann im Magen, Darm oder Ovarium gesessen haben, und ist eben bei der Sektion, wie das so oft vorkommt, übersehen worden. Da die Untersuchung der genannten Organe gar nicht erwähnt ist, bleibt diese Möglichkeit bestehen, und es genügt uns, diesen Fall als echten Krebs im Kindesalter zu registrieren.

Der zweite Fall (Smith, Transact. of the Pathol. Soc. of London, 1868, Bd. 19, S. 382) ist als ältere Untersuchung und wegen ungenauer Beschreibung unsicher. Er spricht von einem „Krebstumor zwischen Rektum und Blase“ bei einem 14jährigen Knaben, der anscheinend vom Recessus rectovesicalis ausgegangen sei. Rasches Wachstum. Nach dreimonatigem Krankenlager Tod.

Der Tumor war teilweise solid, im oberen Teil zahlreiche Cysten mit halbflüssigem Inhalt. Drüsen des Beckens vergrössert.

Daraus lässt sich nur soviel entnehmen, dass es ein bösartiger Tumor des Douglas war, der ebensogut ein Sarkom sein konnte.

Ein primärer Krebs des Bauchfells beim Kind ist demnach mit völliger Sicherheit noch nicht beschrieben.

Harn- und Geschlechtsapparat.

a) Der primäre Krebs der Niere.

Bei keinem anderen Organ sind die Angaben über das Vorkommen von primärem Krebs so zahlreich wie bei der Niere. Ich habe im ganzen 94 angebliche Krebsfälle gesammelt und bin überzeugt, dass sich noch

eine ganze Reihe, besonders bei der Durchsicht der französischen Literatur, von der mir nur wenig zur Verfügung stand, finden lassen würde.

Aber auch nirgends ist die Deutung des Befundes so schwierig wie gerade bei der Niere!

Neben den reinen Carcinomformen (Medullares, Adenocarcinom), die bekanntlich schon beim Erwachsenen sehr selten sind, kommen noch die verschiedensten Sarkome vor (Medullares Sarkom [Virchow], Adenosarkom, Schlauchsarkom oder Zylindrom, Carcinosarkom). Ferner Geschwülste, die von versprengten Nebennierenkeimen ausgehen, wie die Grawitzschen Tumoren, und die destruierenden hypernephroiden Tumoren (Lubarsch), und schliesslich noch die von Birch-Hirschfeld[1]) zuerst (1894) beschriebenen embryonalen Mischtumoren.

Sie alle können gelegentlich in einem ihrer Teile ein typisches Carcinom oder einen carcinomähnlichen Tumor vortäuschen; besonders bei flüchtiger, nicht systematisch durchgeführter Untersuchung, wenn nicht sämtliche Teile der gewöhnlich sehr grossen Geschwulst einer genauen mikroskopischen Durchsicht unterzogen werden.

Ich selbst habe erst kürzlich Gelegenheit gehabt, einen solchen, etwa kindskopfgrossen Tumor der linken Niere von einem 4jährigen Mädchen in Professor Lubarschs Institut (Zwickau i. S.) genauer zu untersuchen. Ein grosser Teil desselben imponierte durchaus als typisches Adenocarcinom, während wieder andere Partien, ebenfalls mit alveolärem bindegewebigen Stroma, sarkomatöse Struktur aufwiesen. In diese Teile hinein waren hie und da Bündel von glatter Muskulatur und kleine Spangen hyalinen Knorpels verstreut. Die Diagnose konnte nur auf embryonalen Mischtumor gestellt werden.

Ob nun in den von mir gesammelten Fällen immer eine genaue mikroskopische Prüfung aller Tumorteile stattgefunden hat, wage ich wohl mit Recht zu bezweifeln. Ja, die Angaben und Beschreibungen der Fälle sind fast ausnahmslos so ungenau, dass weder auf eine exakte mikroskopische Untersuchung zu schliessen ist, noch nachträglich eine Beurteilung durch den Leser möglich wäre.

Mit der Diagnose „Medullarkrebs“ begnügt sich meist der Autor, und nur in ganz wenigen Fällen, und zwar ausschliesslich den neueren, findet sich eine andere Diagnose. Die Bezeichnung „Medullarkrebs“ hört sogar mit diesen letztgenannten Beobachtungen immer mehr auf, so dass wir wohl sehr richtig schliessen, dass es sich in den meisten alten Veröffentlichungen nicht um Carcinome, sondern um medullare Sarkome handelte. Sie wurden ja von den alten Forschern mit zu den „Krebsen“ gerechnet und werden auch heut noch gar nicht so selten beim Kinde beobachtet. Auch ist kaum anzunehmen, dass das medullare Carcinom seltener und

1) Zentralbl. f. die Physiologie der Harnorgane, 1894, Bd. 5, S. 3.

dafür eine andere Art Krebs häufiger geworden sei, was nach meiner Statistik (vgl. Tabellen) so scheinen könnte.

Vielmehr haben wir hierfür den Grund in den heutigen, besseren Untersuchungsmethoden und in der Kenntnis dieser Geschwülste zu suchen: Tumoren, die früher für Carcinome galten, ergeben sich jetzt als eine der obengenannten Geschwülste, was schon daraus hervorgeht, dass in der neueren Literatur die Angaben von Nierencarcinom beim Kinde auch absolut seltener geworden sind.

Aus den genannten Gründen halte ich es für angebracht, die Kritik gerade hier aufs Schärfste anzuwenden, so dass wir von all den Fällen nur einen einzigen als echtes bewiesenes Carcinom gelten lassen können, nämliche dasjenige, wo Birch-Hirschfelds Veröffentlichung schon bekannt war (also nach 1894), wo eine genaue mikroskopische Untersuchung stattgefunden hat und wo der Name des Autors für die Richtigkeit der Diagnose einsteht. Alle übrigen gebe ich nur als Literaturangabe wieder, womit natürlich nicht gesagt ist, dass nicht auch darunter noch einige echte Krebse seien, die wir aber nicht mehr als solche erkennen können.

Es bleibt uns daher nur der folgende sichere Fall:

Fall von Perthes (Deutsche Zeitschr. f. Chirurgie 1896, Bd. 42, S. 233; untersucht von Ribbert). 9jähriger Knabe mit Tumor der rechten Niere, dessen Wachstum bereits seit 4 Jahren bemerkt worden war. Exstirpation des 4 Pfund schweren Tumors. Er war von weicher Konsistenz, mit markiger Schnittfläche, aus der vorderen Hälfte der Niere hervorgewachsen und hatte deren Substanz bis an das erhaltene Nierenbecken zerstört. Die hintere Hälfte der Niere war normal.

Die Diagnose wurde auf Adenocarcinom der rechten Niere gestellt. Tod wahrscheinlich an Rezidiv.

Alle übrigen, wahrscheinliche wie unsichere Fälle, habe ich in folgenden beiden Tabellen vereinigt:

a) Tabelle der wahrscheinlichen Nierenkrebse.

Nr.	Alter, Geschlecht	Benennung der Geschwulst	Begründung der Diagnose, Metastasen	Veröffentlicht in	Bemerkungen
1.	10 Mon., Knabe	Medullarkr., l. N.	Die Geschwulst zeigte auf mikroskopisch. Schnitten alle Charaktere d. Medullarkrebses	Lancet. 1876. II. S. 461 (R. Leftwich).	—
2.	$2^1/_2$ j. Mädch.	Adenocarc., l. N.	Metastasen in r. Lunge	Oesterr. Jahrb. f. Pädiatrik. 1877. 8. Jg. S. 153 (zit.).	—

Nr.	Alter, Geschlecht	Benennung der Geschwulst	Begründung der Diagnose, Metastasen	Veröffentlicht in	Bemerkungen
3.	5 j. Kind	Krebs einer Niere	—	Archiv f. klin. Chirurgie. 1880. Bd. 25. S. 464. (E. Gurlt.)	—
4.	3½ j. Knabe	Carcin., l. Niere	—	Archiv f. Kinderheilk. 1890. Bd. 11. S. 247. (A. Czerny.)	—
5.	10 Mon. Mädch.	Medullarkr., r. N.	—	Jahrb. f. Kinderheilk. 1884. Bd. 21. S. 279. (Leibert.)	—
6.	9 j. Knabe	Adenocarc., r. N.	Mikrosk. v. Ribbert	Deutsche Zeitschr. f. Chirurgie. 1886. Bd. 24. S. 341. (Witzel.)	Schwellung des Leibes vor 4 Jahren bemerkt.
7.	5 j. Mädchen	Adenocarc., r. N.	Tod an Rez.; Mikrosk. Marchand	Schmidt's Jahrb. 1892. Bd. 236. S. 209 und Deutsch. med. Wochenschr. 1895. Bd. 18. S. 531. (Barth.)	Hält Birch-Hirschfeld für embryonalen Mischtumor.
8.	7 Mon. Knabe	Adenocarc., r. N.	Mikrosk. (Chiari)	Prager med. Wochenschr. 1894. Jg. 19. S. 83. (Kopal.)	—
9.	9 j. Knabe	Carcin., l. Niere	—	Deutsche Zeitschr. f. Chirurgie. 1896. Bd. 42. S. 236. (Perthes.)	—
10.	4½ j. Mädch.	Adenocarc., l. N.	—	Das. S. 238. (Perthes).	Heilung.
11.	9 j. Knabe	Carcin., l. Niere	Geschwulstemb. der Vena cava u. Lunge	Schmidt's Jahrb. 1897. Bd. 254. S. 105. (Haushalter.)	—
12.	½ j. Kind	Krebs d. r. Niere	—	Das. (Heinlein.)	—
13.	2 j. Knabe	Krebs einer N.	Tod an Rezidiv	Presse médic. de Paris. 1898. Nr. 17. (F. Brun.)	Zitiert nach Steffen, l. c. S. 7 u. 8.
14.	4 j. Mädchen				
15.	5 j. Mädchen	Adenocarc. r. N.	Tod an Rezidiv		
16.	8 j. Mädchen	Carcin., l. Niere	Metast. in mesent. Lymphknot. u. r. Pleura	Inaug. Dissert. 1899. Marburg. (P. Geiss.)	Geheilt.
17.	9 Mon. Knabe	Carcin., r. Niere	—		
18.	1¾ j. Mädch.	Carcin., r. Niere	Metastas. in beiden Pleuren, Lungen, Leber	Festschr. f. Abr. Jacobi, New-York. 1900. S. 207. (H. Rehn.)	Zitiert nach Steffen, l. c. S. 26.
19.	6 Mon. Knabe	Adenocarc., l. N.	—	Berlin. klin. Wochenschrift. 1901. S. 999. (A. Schönstadt.)	—
20.	7 Mon. Knabe	Krebs einer N.	Untersucht	Prager mediz. Wochenschrift. 1904. Nr. 41. (Br. Ruczynski, Statistik aus Chiari's Institut, ältere Fälle).	—
21.	6 j. Knabe				
22.	10 j. Knabe				

Nr.	Alter, Geschlecht	Benennung der Geschwulst	Begründung der Diagnose, Metastasen	Veröffentlicht in	Bemerkungen
23.	6 Mon. Knabe	Carcin. einer N.	—	Aus der Baseler anat. Anst. 1873. (Zeitschr. f. Krebsf. 1906. Bd. 4. S. 320 u. 358. Krasting.)	—

b) Tabelle der unsicheren Nierenkrebse.

24.	3jähr. Mädch.	Medullarkrebs, linke Niere	—	Edinburgh Medic. and Surgical Journ. 1828 (Gairdner).	—
25.	4jähr. Mädch.	Medullarkrebs, rechte Niere	—	London Medic. Gazette 1831. VIII (Bennet).	—
26.	2 J. einige Mon. alter Knabe	Medullarkrebs, linke Niere	Metastasen in linker Pleura	Holschers Hannov. Annal. 1836. I. H. 2. S. 245 (Baring).	—
27.	4jähr. Knabe	Fungus medull., rechte Niere	—	Schmidts Jahrb. 1840. Bd. 25. S. 90 (W. Wehr).	—
28.	1 Jahr 11 Mon. alter Knabe	Markschwamm, linke Niere	-	Journ. f. Kinderkrh. 1846. Bd. 7. S. 1 (Löwenstein).	14 Tage vor Erkrankung Sturz von ein. Treppe.
29.	$1^1/_2$jähr. Kind	Fungus, l. N.	—	Caspers Wchschr. 1846. S. 162 (Spiritus).	—
30.	13 Mon., Kind	Medullarkrebs, beide Nieren	—	London Med. Gaz. 1847. p. 385 (Obre).	—
31.	9 Mon., Knabe	Medullarkr., r. N.	—	Das. Bd. XXI. p. 764 (Gorham).	—
32.	3 Mon., Kind	Carcin. d. link. N.	Metast. in Unterhautzellgewebe, Leber, Orbita, Dura mater	Bull. de la Soc. anat. 1852. p. 237 (Moreau).	—
33.	23 Mon., Kind	Carcinom, r. N.	Metastase im Hoden	Daselbst. Bd. XXVIII (Béchet).	—
34.	$3^1/_2$j. Mädch.	Carcinom, r. N.	Metastase in rechter Lunge	Edinb. Med. Journ. 1855, Aug. (Balfour).	—
35.	6jähr. Kind	Medullarkr., l. N.	Col. desc. teilweise in Tumor eingebett.	Lancet 1856. I. p. 626 (Hawkins).	—
36.	8jähr. Knabe	Medullarkr., l. N.	—	Transact. of the Path. Soc. of London 1856 Bd. 7. p. 268 (van der Bye).	—
37.	$5^1/_2$j. Mädch.	Medullarkr., r. N.	Metastase in beiden Lungen	Das. 1857. Bd. 8. p. 286 (Balding).	- -
38.	$3^1/_2$j. Mädch.	Medullarkr., r. N.	—	Journ. f. Kinderkrankh. 1857. Bd. 29. S. 396 (E. Barthez).	-
39.	$3^1/_2$j. Mädch.	Medullarkr., l. N.	Metastase in Lungen u. Mediastinum	Dublin Hospital Gaz. 1857. No. 24 (Howlan).	-
40.	4jähr. Knabe	Carcin. d recht. N.	-	Amer. Journ. of Med. Sc. 1857 (Sheppard).	-

Nr.	Alter, Geschlecht	Benennung der Geschwulst	Begründung der Diagnose, Metastasen.	Veröffentlicht in	Bemerkungen
41.	17 Mon. altes Mädchen	Carcinom beider Nieren	—	Traité des Maladies des Reins von Rayer 1841. p. 688 (Rauce).	—
42.	4j. Knabe	Carcin. d. recht. Niere	—	Roberts' Urinary and Renal Diseas. 1865. p. 521 (Honsell).	Tumor von Geburt an.
43.	8½ Mon. Knab.	Carcin., r. Niere	—	Das. p. 581 (Roberts).	—
44.	14 Mon. altes Mädchen	Carcin., r. Niere	—	Ch. West, Kinderkrankheiten. Deutsch von Wegner. 1860. S. 455.	—
45.	2 J. 17 Mon., Knabe	Carcin., l. Niere	—		—
46.	6¾j. Mädch.	Carcin., l. Niere	—	Zit. nach Leibert, l. c. Tabelle.	—
47.	2½j. Knabe	Carcin., r. Niere	Sek. Krebs d. Blase, Urethra, Glans Penis, beid. Lung.	Virch. Arch. 1861. Bd. 20. S. 296. (W. Schuberg.)	—
48.	4j. Kind	Krebs d. recht. Niere	—	Med. Times 1862. Bd. II. p. 645 (Sp. Wells.)	—
49.	1½j. Knabe	Medullarkr., linke Niere	Metastas. in Leber	Journ. f. Kinderkrankh. 1862. Bd. 38. p. 292. (Steffen.)	—
50.	3½j. Knabe	Markschwamm, linke Niere	Metast. in einigen Lymphknoten	Würzburg. med. Ztschr. 1863. Bd. 4. S. 38. (A. Kussmaul.)	—
51.	4j. Mädchen	Medullarkr., linke Niere	Metast. in retroperiton. Lymphknoten, Mesenterialdrüsen, Leber	Jahrb. f. Kinderhk. 1863. Bd. 6. S. 179. (Monti.)	—
52.	5j. Knabe	Medullarkr., linke Niere	Metastas. in mesenterial. Lymphkn. u. beiden Lungen	Jahrb. f. Kinderhk. 1864. Bd. 7. S. 67. (Faludi.)	Stoss in den Unterleib.
53.	8j. Knabe	Krebs d. rechten Niere	Metast. in Leber	Journ. f. Kinderkrankh. 1865. Bd. 45. S. 42. (J. v. Franqué.)	—
54.	7j. Knabe	Carcin. des die linke Niere umgeb. Zellgeweb.	Metastas. in beiden Lungen, d. Leber, versch. Lymphkn.	Lancet 1866. Bd. I. p. 63. (E. Ellis.)	—
55.	9 Mon., Mädch.	Markschwamm, rechte Niere	—	Memorabilien 1867. XII. Jg. S. 139. (Möhl.)	—
56.	5j. Mädchen	Medullarkr., linke Niere	—	Presse médicale belge 1867. 19. Jg. S. 207. (Drugmand.)	—
57.	2j. Mädchen	Medullarkr., r. Niere	—	Inaug.-Diss. Erlangen 1867. (Beyerlein.)	—
58.	3j. Mädchen	Krebs d. rechten Nierenkapsel	Metastas. in Leber	Journ. f. Kinderkrh. 1868. Bd. 50. S. 252. (Ogle).	—
59.	4½j. Knabe	Krebs der linken Niere	Metastas. in Leber	Transact. of the Path. Soc. of London 1870. Bd. 21. p. 249 (Fagge).	—

Nr.	Alter, Geschlecht	Benennung der Geschwulst	Begründung der Diagnose, Metastasen	Veröffentlicht in	Bemerkungen
60.	2½j. Mädch.	Carcin,, l. Niere	Metast. in Leber u. Mesenterialdrüsen	Rathery, Thèse de Paris. p. 121.	—
61.	3jähr. Mädch.	Carcin., l. Niere	—	Rosenstein, Path. u. Therapie d. Nierenkrh. 1870. S. 411. (de la Faille.)	—
62.	2½j. Knabe	Medullarkr., r. N.	Metast. in d. Lunge	Philad. Med. and Surg. Rep. Bd. XXV. p. 548. (J. C. Wilson.)	—
63.	9 Mon., Knabe	Krebs ein. Niere	Histolog. untersucht	British Medical Journ. 1871. Bd. II. p. 597. (Ll. Roberts.)	—
64.	9jähr. Knabe	Medullarkr., r. N.	Metast. i. Leber, retroperitoneal. Lymphknot., beid. Lungen	Jahrb. f. Kinderhk. N. F. 1872. Bd. 5. S. 321. (Monti.)	Medull. Rundzellensark.
65.	3½j. Knabe	Medullarkr., r. N. u. Nebenniere	Metast. in beid. Lung., linke Niere, Oment. maj., Mesent.-Drüs., Inguinaldrüsen	Jahrb. f. Kinderhk. 1872. Bd. 5. N. F. S. 428. (Th. Gümbel).	—
66.	10½ Mon., Mädchen	Krebs, l. Niere	Metast. in r. Niere	Berliner klin. Wchschr. 1873. Bd. 10. S. 387. (P. Hansen.)	Grossvater an Carc. ventr. (?) gestorb.
67.	19Mon., Knabe	Markschwamm der l. Niere	—	Liverp. Med. and Surg. Reports. 1870. Bd. 4. p. 45; ref. Schm. Jb. 1873. Bd. 160. S. 84. (P. M. Braidwood.)	—
68.	16 Mon., Mädchen		—		—
69.	4 Mon., Knabe	Markschw., r. N.	—		—
70.	4jähr. Knabe	Medullarkr., r. N.	—	Virch.-Hirschs Jahresb. 1873, 8. Jg. Bd. I. S. 218. (Sikorski und Brodowski; Bednar.)	—
71.	1 Mon., Säugl.	Krebs einer Niere	—		—
72.	1jähr. Mädch.	Markschw., r. N.	Metast. in l. Niere	Rohrer, Prim. Nierencarcinom. 1874. S. 17 u. 18. (Snidter-Rösli.)	—
73.	4 J. 2 Mon., Knabe	Markschw., l. N.	—		—
74.	1jähr. Mädch.	Medullarkr., r. N.	Metast. in Leber, Pankreas, beid. Lungen	Lancet 1874. II. S. 49. (J. P. Allwood.)	—
75.	4jähr. Mädch.	Medullarkr., l. N.	Metast. in l. Lunge	Deutsch. Arch. f. klin. Med. 1875. Bd. 16. (A. Kühn.)	—
76.	8jähr. Mädch.	Medullarkr., r. N.	Metast. in Leber u. l. Lunge		—
77.	Neugeb. Knabe	Adenocarc., r. N.	Mikrosk., Metast. in l. Niere	Virch. Arch. 1876. Bd. 67. S. 492. (C. Weigert.)	Embryonaler Mischtumor (Birch-Hirschfeld).
78.	10Mon., Knabe	Krebs, r. Niere	—	L'Union Médicale 1876. (Audain.)	—
79.	3jähr. Mädch.	Medullarkr., l. N.	Metast. in Leber	Memorabilien 1876. XXI. Jahrg. S. 66. (Vogelsang.)	1 Jahr vor Beginn Fall

Nr.	Alter, Geschlecht	Benennung der Geschwulst	Begründung der Diagnose, Metastasen	Veröffentlicht in	Bemerkungen
80.	2 J. 3 Mon. Kind	Medullarkr. l. N.	—	Lancet 1877. I. p. 889. (Jessop.)	—
81.	2j. Mädchen	Krebs, l. Niere	—	New York Medic. Journ. 1877, Jan. (Carlisle.)	—
82.	5 Mon., Kind	Medullarkr., r. N.	—	Jahrb. f. Kinderhk. N.F. 1879. Bd. 14. Anal. S. 419 (E. Charon u. Ledeganck.)	—
83.	$2^1/_2$j. Kind	Medullarkr., r. N.	Medullarkr. d. Unterkiefers	Schm. Jb. 1879. Bd. 181. S. 88. (E. Charon.)	—
84.	6j. Knabe	Carcin., r. Niere	Metast. i. Schilddrüs., Lunge, Perit. der Leber	Gerh. Handb. d. Kindkrh 1878—1880. Bd. III. S. 412.	Vater an Epithelkrebs d. Speiseröhre gestorben.
85.	4j. Knabe	Markschw., l. N.	—	Das. Bd. IV. 3 S. 457. (Manzolini.)	Fusstritt in linke Seite.
86.	3j. Knabe	Krebs einer Niere	—	Dissert. Rueder. 1880. Berlin. (O. Hjelt-H. Abelin.)	—
87.	$3^1/_2$j. Knabe	Krebs der l. Niere	—		—
88.	Fötus	Markschw., l. N.	Metast. in Leber u. ihrem Peritoneum.	Amer. Journ. of Obstetr. 1880. No. I. p. 119. (A. Jacobi.)	—
89.	5j. Mädchen	Krebs, rechte N.	—	Das. Bd. XVI. p. 881. (Alloway.)	—
90.	6j. Mädchen	Krebs, rechte N.	Metast. in Leber	Das. 1881. Bd. 14. p. 484. (Rowe.)	—
91.	7j. Mädchen	Medullarkr., l. N.	Frisch mikroskop.	Jahrb. f. Kinderhk. N.F. 1881. Bd. 16. S. 455. (Gnändinger.)	Alveol. Rundzellensark.
92.	$5^1/_2$j. Knabe	Diffus. Medullarcarc. d. l. Niere	—	Arch. f. Kinderhk. 1883. Bd. 7. S. 147. (Bokai jun.)	—
93.	$2^1/_4$j. Knabe	Carcin., r. Niere	Tod an Rezidiv	Mitteilungen des Kölner Bürgerhospitals 1890 Bd. 5 (Bardenheuer).	—

b) Der primäre Krebs der Harnblase.

Der primäre Krebs der Harnblase ist schon beim Erwachsenen nicht gerade häufig, so dass es uns kaum verwundern wird, wenn die verschiedensten Autoren zu der Ansicht kommen, dass echtes primäres Carcinom der Blase beim Kinde überhaupt noch nicht beschrieben sei.

So sagt de Saint-Germain in seiner Arbeit „Les tumeurs malignes de l'enfance“[1]), dass ihm noch kein wirkliches Carcinom der Blase beim

1) Revue mensuelle des maladies de l'enfance. 1883. Tome I.

Kinde bekannt geworden sei. Auch Albarran[1]) ist der Meinung, dass bis jetzt keine malignen Tumoren der Harnblase beim Kinde beschrieben seien, die nicht zu den Sarkomen oder Myxomen gehörten. Ihnen schliesst sich neuerdings Steinmetz[2]) voll und ganz an: Auch er hat bisher primär nur Sarkome, Myxosarkome und Myxome gesehen.

So müssen auch wir die zwei folgenden als „Markschwamm" bezeichneten Fälle, die ich in der Literatur fand, mit Vorsicht als wahre Krebse auffassen. Um so mehr, als bei beiden eine genaue mikroskopische Beschreibung fehlt. Ich führe sie aber des Interesses halber beide im Auszug an.

1. Fall von Plieninger (Württemb. Med. Korrespondenzbl., 1834, No. 23; ref. Schmidts Jahrb., 1834, Bd. 4, S. 300): Schwammige Desorganisation in der Urinblase eines Mädchens.

Blase sehr ausgedehnt. Ihre weiss aussehenden Wandungen sehr verdickt. Auf der Schleimhaut des Blasengrundes waren schwammartige Gewächse verbreitet. Ebenso bedeckten markschwammähnliche Massen von gräulicher Farbe, mehr oder weniger erhaben und an der Oberfläche schwarzbraun tingiert, die hintere Blasenwand. Ausser ihnen fanden sich noch mehrere knotige Geschwülste bis zur Grösse einer Mandel von knorpelharter Beschaffenheit. Der Markschwamm war durch die Urethra hervorgewachsen.

2. Fall von Sp. T. Smith (British Medical Journal, 1872, II, S. 64): Medullarkrebs der Blase bei einem Kinde: 4jähriges Mädchen, Kind gesunder Eltern, bisher stets selbst gesund. Blut im Urin. 3 Monat darauf Tod. Sektion: Blase stark hypertrophisch. Ihr Inneres erfüllt mit weichen, bröckligen Markschwammassen, die in der Tat zerdrückter (pounded) Hirnsubstanz glichen. Unter dem Mikroskop waren einige unregelmässige „Krebszellen" erkennbar.

Je ein Verwandter mütterlicher- und väterlicherseits litten an Krebs.

Der erste Fall ist mehr als zweifelhaft. Er stammt noch aus der Zeit, wo die mikroskopische Untersuchung selbst der Pathologie noch fast vollständig fremd war (s. Einleitung). Man könnte der makroskopischen Beschreibung nach an ein Chondrosarkom denken. Eine mikroskopische Untersuchung hat nicht stattgefunden.

Der zweite Fall lässt sich mit einiger Wahrscheinlichkeit als echtes medulläres Carcinom auffassen. Der klinische Verlauf (Blutung, rascher Tod) spricht entschieden dafür. Die Wahrscheinlichkeit wird aber noch erhöht durch das Ergebnis der allerdings offenbar nur am frischen Präparat stattgefundenen mikroskopischen Untersuchung und der Tatsache, dass in der Familie des Kindes bereits zwei Krebsfälle vorhanden sind!

Immerhin bleibt der Fall zweifelhaft, so dass wir der Ansicht obengenannter Autoren beipflichten können; nämlich, dass noch kein wirklich sicheres primäres Blasencarcinom beim Kinde gesehen worden ist.

1) Les tumeurs de la vessie. Paris 1892. p. 305 ff.

2) Zeitschrift f. Chirurgie. 1894. Bd. 39. S. 313.

c) Das primäre Peniscarcinom

ist beim Kinde ausserordentlich selten und scheint in der Tat in der Form, wie es beim Erwachsenen angetroffen wird, als Plattenepithelkrebs, überhaupt nicht vorzukommen.

So beschrieb erst neuerdings Creite (Deutsche Zeitschrift f. Chirurgie, 1905, Bd. 79, S. 299) einen eigenartigen Fall von „Peniscarcinom" bei einem 2jährigen Knaben. Doch liess sich der Ausgangsort nicht mit Sicherheit feststellen, war jedenfalls nicht die Glans oder das Präputium, sondern der „Krebs" begann anscheinend am Damm und hatte von da aus den ganzen Penis mit Ausnahme der Eichel infiltriert.

Ich lasse die Beschreibung kurz folgen:

2 Jahre 2 Monate alter Knabe. Es soll ein wallnussgrosser Knoten am Damm exstirpiert werden. Operation: Hierbei kommt man in ein weissgraues derbes Gewebe, das sich diffus in die Dammgegend hinein erstreckt. Die Tumormasse hatte die Harnröhre vollkommen umwachsen und war in die Corp. cavern. hineingedrungen. Etwa 6 Wochen darauf Tod. Keine Sektion.

Mikroskopische Untersuchung (Celloid.; Hämatox.-Eosin; v. Gieson-Färbung): Die Geschwulst besteht fast ausschliesslich aus Zellen; nur an einzelnen Punkten erkennt man spärliche feine Bindegewebsbalken. An den Partien, wo grössere Mengen von Stroma vorhanden sind, sieht man, dass dies die Reste des vorher dort vorhanden gewesenen Bindegewebes sind. Die Zellen haben eine vielgestaltige Form, teils rund, teils oval oder mehr polygonal. Ihr Kern ist gross, bläschenförmig, meist rund, seltener oval, mit deutlichen Kernkörperchen. An einzelnen Partien liegen die Zellen dicht beieinander und bilden breite zusammenhängende Züge. An anderen Stellen sieht man auch die Zellen in Schlauchform angeordnet, so dass hier die Geschwulst einen drüsenartigen Aufbau besitzt. Es gewinnt den Anschein, als wenn die Tumorzellen in die Hohlräume der Corp. cavern. hineingewuchert seien. Ein Uebergang der teilweise gequollenen Endothelien in die Tumorzellen fand nicht statt. Die Wand der Urethra war am Damm mit Tumorzellen infiltriert, die an einzelnen Stellen bis an die intakte Schleimhaut vordrangen und sie pilzförmig vorwölbten. Ausgang unklar (Cowpersche Drüsen?).

Es ist hier ausserordentlich schwer zu entscheiden, ob es sich um einen echten Epithelkrebs handelt, oder ob es nicht vielmehr eines jener destruierenden Endotheliome ist, die man ihres carcinomähnlichen Baues wegen, der hier übrigens gar nicht einmal so typisch ausgesprochen ist, als „Endothelkrebs" bezeichnet hat. Man hätte eben, wenn dies überhaupt möglich gewesen wäre, den Ausgangsort durch Serienschnitte feststellen müssen. Da dies nicht geschehen ist, bleibt die Diagnose „Carcinom" zweifelhaft; ausser einem Ausgang von den Cowperschen Drüsen käme auch noch inbetracht, dass es sich um einen Sekundärkrebs gehandelt hat, was freilich auch nicht wahrscheinlich ist. Auch Jores (Ergebn. d. allgem. Pathol., Jahrg. XI, Abt. 1) hält übrigens die Carcinomdiagnose in dem Falle von Creite für nicht genügend begründet.

d) Das primäre Carcinom der Samenbläschen wurde bis jetzt beim Kinde noch nicht beobachtet.

e) Der primäre Krebs der Prostata.

Es überrascht den Suchenden einigermassen, wenn er wohl in der älteren Literatur eine Reihe Angaben von Prostatakrebs beim Kinde findet, aber in der neueren keinem einzigen solchen Fall wieder begegnet. Seit 1869 fehlt hierüber jede Notiz.

Aus dieser Tatsache allein können wir ohne weiteres schliessen, dass der Krebs der Vorsteherdrüse beim Kinde entweder gar nicht oder höchst selten einmal vorkommt, und dass es sich bei den alten Angaben um andere Geschwülste, aber nicht um Krebse gehandelt hat.

So kommen unter den Neubildungen der Prostata teratoide Tumoren, besonders auch Rhabdomyome vor, die durchaus destruierendes und metastasierendes Wachstum besitzen und oft genug auch wenig ausgebildete Zellen enthalten, die bei unvollkommener mikroskopischer Untersuchung, besonders des frischen Präparates, stellenweise als Medullarkrebs imponieren können.

Stafford bringt (1) in den Transact. of the Medic. and Chir. Society 1839, Bd. XXII, p. 213 folgende Angabe: 5jähriger Knabe. Prostata wallnussgross. Auf der hinteren Seite ragte ein haselnussgrosser, schwärzlicher Tumor hervor, der sich als ein Markschwamm erwies.

Im Verzeichnis der Präparate des Geo. Langstoffschen Museums in London 1842, S. 357 findet sich ein Markschwamm der Prostata (2) von einem 8jährigen Knaben. Der Krebs hatte den Damm durchwuchert und in der Leber mehrere Metastasen gebildet.

Bree veröffentlicht (3) im Prov. Med. and Surg. Journal 1847, p. 76 einen „sehr grossen Markschwamm“ der Prostata bei einem $^3/_4$jährigen Knaben, und Bush erwähnt (4) in Gross', The Urinary Organs, 2. Aufl., p. 719 eine hühnereigrosse medullare Geschwulst der Prostata bei einem 3jährigen Knaben.

In Adams (5) Fall (On the Prostate Gland, 2. Aufl., 1853, p. 145) wucherte „eine grosse Krebsmasse“ von der Vorsteherdrüse aus in die Blase hinein. Pat. 4 Jahre alt.

Auch Jacqu. Jollys Fall (6) von einem Skirrhus der Prostata bei einem 8jährigen Knaben (Schmidts Jahrb. 1870, Bd. 146, S. 105, veröffentlicht im Archiv. génér. 1869, XIII, p. 577 u. 705 und XIV, p. 61 u. 184) ist nicht näher beschrieben. Eine mikroskopische Untersuchung hat auch hier offenbar nicht stattgefunden.

Hingegen macht Solly (7) folgende Angaben (Journ. f. Kinderkrankh. 1851, Bd. 17, S. 424): Krebs der Prostata bei einem Kinde, 3jähriger Knabe. Nach 3monatiger Krankheit Tod.

Sektion: Statt der Prostata fand sich ein lappiger, fester Tumor von Hühnereigrösse. Auf dem Durchschnitt bestand er aus einer gelblichweissen Masse

von lappiger Struktur. Jedes der Läppchen war mit fibrösem Gewebe umgeben. Unter dem Mikroskop zeigten sich „in der Struktur“ viele gekörnte Zellen.

Leider ist diese Beschreibung, den damaligen Untersuchungsmethoden entsprechend, so ungenau, dass dieser Fall für unsere Statistik der sicheren Fälle nicht verwertbar ist. Doch können wir ihn zu den wahrscheinlichen Krebsen rechnen, während die übrigen sechs „Medullarkrebse“ unbewiesen sind.

Demnach ist bis jetzt noch kein echter Krebs der Prostata beim Kind gesehen worden.

f) Der primäre Krebs der Hoden

wurde von den alten Autoren als recht häufig angesehen. In Duzans Arbeit steht er der Häufigkeit nach an dritter Stelle, und auch ich fand ihn in der Literatur 22 bezw. 32 mal angegeben. Doch sind die Beschreibungen grösstenteils wieder so ungenau und unvollständig, dass wir nur wenig sichere Fälle übrig behalten.

Dazu kommt noch, dass gerade bei den destruierenden Hodengeschwülsten, selbst wenn sie ausgeprägten alveolären Bau besitzen und eine ziemlich genaue mikroskopische Beschreibung vorliegt, die Beurteilung der Geschwulstart ungemein schwierig ist. Ja, die Ansichten über die Deutung selbst der gleichen mikroskopischen Bilder, gehen bei den verschiedensten Pathologen weit auseinander.

Während z. B. Langhans die meisten alveolär gebauten, destruierenden Hodengeschwülste für richtige Epithelcarcinome hält, eine Anschauung, der auch Lubarsch zuneigt, werden sie von anderen, wie Kaufmann und Ribbert, für Sarkome, von Borst für Endotheliome erklärt.

Am zweifelhaftesten bleiben begreiflicherweise die Diagnosen „Medullarkrebs“, eben weil die Differentialdiagnose zwischen medullarem Sarkom und Carcinom hier des öfteren kaum zu stellen ist.

Es folgen zunächst wieder die echten Hodenkrebse.

1. Fall von H. Marsh (Transact. of the Pathol. Society of London 1875, Bd. 26, p. 138). Carcinom des Hodens bei einem 2 Jahre 1 Monat alten Knaben. Gut gewachsener, gesunder Knabe, dessen rechter Hoden vergrössert war. Rasches Wachstum. Exstirpation. Der Tumor zeigte auf dem Durchschnitt ein blassrötliches, schwach streifiges Aussehen, mit gelbbraunen und dunkelgelben Flecken (Degeneration). Keine Spur der normalen Hodenstruktur. Nebenhoden vollständig mit der Aftermasse erfüllt.

Die mikroskopische Untersuchung zeigte ein bindegewebiges Stroma, das mehr oder weniger vollständige Maschen oder Alveolen bildete von verschiedener Grösse. Sie waren erfüllt mit runden oder ovalen, nackt aneinander liegenden Zellen mit grossen Kernen und teilweise granuliertem Protoplasma. Es konnten

auch mikroskopisch nur noch Spuren normaler Drüsensubstanz nachgewiesen werden. Wahrscheinlich ging die Neubildung von den Hodenkanälchen aus.

2. Fall von B. Schlegtendal (Zentralblatt für Chirurgie 1885, No. 34). 20 Monate alter, kräftig gebauter Knabe mit frischem und gesundem Aussehen, seit $^1/_4$ Jahr Anschwellung des linken Hodens. Exstirpation.

Auf dem Durchschnitt bestand der Tumor aus einem weichen, vorquellenden Gewebe, das am oberen Pol eine Stelle mit anderer Konsistenz und Farbe trug (Reste normalen Hodengewebes). Im Zentrum war die Geschwulst nekrotisch zerfallen. Die mikroskopische Diagnose (Göttinger path. Institut) lautete auf Adenocarcinom.

$^1/_4$ Jahr darauf Rezidiv am Samenstrang und Metastasen in der linken Leiste und den Corpora cavernosa.

3. Fall von H. J. Clark (British Medic. Journ. 1900, p. 1160). 18 Monate alter Knabe.[1]) Hühnereigrosse Geschwulst des linken Hodens. Operation. Mikroskopische Diagnose: Zylinderzellenkrebs.

Trotz der fehlenden mikroskopischen Beschreibung müssen wir auch den letzten Fall, als eine der neuesten Untersuchungen, für einen echten Krebs halten.

Alle übrigen unkontrollierbaren Fälle finden sich in folgenden Tabellen:

a) Tabelle der wahrscheinlichen Hodenkrebse.

No.	Alter der Knaben	Benennung der Geschwülste	Begründung der Diagnose, Metastasen	Veröffentlicht in	Bemerkungen
1.	11 Monate.	Medullarkrebs d. linken Hodens.	Metastasen in den link. Inguinaldrüs.	Beiträge zur Statistik d. Carc. 1878. S. 259 (v. Winiwarter).	—
2.	4 Jahre.	Carcin. d. link. Hodens.	Mikroskopiert.	Le Progrès méd. 1884. p. 427 (M. Trélat).	—
3.	5 Jahre.	Cancer épithelial eines Hodens.	Mikroskopiert.	Annales des maladies des org. génito-urinair. 1893. p. 461 (Anger).	Nicht im Original gesch.
4.	4 Jahre.	Carcinom eines Hodens.	Metastasen in den Lungen (?)	Therapie des Säuglings- u. Kindesalters 1898. S. 342 (Jacobi).	Nicht im Original gesch.

1) Jac. Wolff zitiert in seinem verdienstvollen Werk „Die Lehre von der Krebskrankheit“ den Fall Clarks als Fall bei „einem 10 Wochen alten Säugling“. Vielleicht weil damals bereits Krankheitserscheinungen auftraten. Wirklich als Krebs erkennbar wurde die Neubildung aber erst viel später, und ich habe daher die Zeit für die Altersangabe benutzt, die auch Clark selbst angibt.

b) Tabelle der unsicheren Hodenkrebse.

No.	Alter der Knaben	Benennung der Geschwulst	Begründung der Diagnose, Metastasen	Veröffentlicht in	Bemerkungen
5.	1 J. 9 Mon.	Medullarkrebs d. linken Hodens.	Metast. in den Lungen, im Gehirn, vielen Lymphknot.	London Medico-chirurg. Transact. 1812. Bd. III. p. 59 (Earle).	Der Kn. wurde v. s. Schwest. in d. link. Hoden gezwickt (received a pinch).
6.	2 Jahre.	Medullarkrebs d. linken Hodens.	—	Bulletin de l'Acad. royale de Médecine 1840. Bd. 5. p. 340 (Guersant fils).	Grossvat. starb an 2 Hodengeschwülsten (Sarkozelen).
7.	12 Mon.	Krebs ein. Hod.	Metast. in Inguinaldrüsen, Lungen u. Dura mater.	Langstaffs Catal. of Preparat. 1842. p. 372.	Nicht im Original gesch.
8.	5 Jahre.	Markschwamm eines Hodens.	Rezidiv.	Curling, Krankheit. des Hodens (Deutsch von Reichmeister)	—
9.	$2^1/_2$ Jahre.	Krebs ein. Hod.	—	1845. S. 255 (Chine, Blizard).	—
10.	2 Jahre.	Medullarkrebs d. linken Hodens.	Beide Lung. infiltr., 1 Metast. in Leber.	Transact. of the Path. Soc. of London 1857. Bd. 8. p. 280 (Hutchinson).	—
11.	4 Jahre.	Medullarkrebs eines Hodens.	—		—
12.	9 Jahre.	Medullarkrebs eines Hodens.	—		—
13.	2 J. 7 Mon.	Carcinom eines Hodens.	Metast. in Leber.	Frerichs Klinik d. Leberkrankheiten 1858. II. S. 293 (Farre).	—
14.	Neugeboren.	Markschwamm des Hodens.	—	Bardeleben, Chir. in Operationslehre 1860 (Pitha).	—
15.	1 Jahr.		—		—
16.	2 Jahre.		—		—
17.	?	Carcinom eines Hodens.	—	Jahrbuch f. Kinderheilk. 1864. Bd. 7. S. 70 (Faludi).	—
18.	16 Mon.	Medullarkrebs eines Hodens.	Frisch mikroskop.	Gazette des Hôpitaux. Paris. 1865. No. 75. Refer. Wiener med. Wochenschrift 1865. 15. Jahrg. Hs. 1225 (Giraldès).	—
19.	17 Mon.	Medullarkrebs d. recht. Hodens.	—	Jahrb. für Kinderheilk. 1875. N. F. Bd. 8. S. 231 (Farrington).	—
20.	7 Mon.	Medullarkrebs eines Hodens.	—	Bulletin et mémoire de la Soc. de Chir. 1878 H. 4. (Poinsot).	—
21.	2 Jahre.	Medullarkrebs d. recht. Hodens.	Frisch mikroskop. Metastasen in ein. Lumbaldrüse.	Lancet 1872. I. p. 47 (Hill).	—

Sodann erwähnt noch Guersant in seinen Notizen über chirurgische Pädiatrik 1865—69 (Deutsch von H. Rehn), dass er 10 Fälle von „Hodenkrebs" bei teils Neugeborenen, teils ein- und mehrjährigen Knaben beobachtet habe (Fall 22—31), die natürlich ebenso unsicher sind, wie die zuletzt angeführten.

g) Der primäre Krebs des Uterus

ist im Kindesalter höchst selten, und alle dahin lautenden Angaben sind schon vornherein mit einer gewissen Skepsis anzusehen, weil gelegentlich Verwechslungen mit Endotheliomen vorkommen können. Mir selbst ist ein Fall von einem $3^1/_4$jährigen blühenden, kräftigen kleinen Mädchen in Erinnerung, das (in Professor Pfaundlers Kinderspital in München) mit Blutungen aus der Vagina eingeliefert wurde. Die durch Sondierung gewonnenen Bröckel wurden untersucht und die Diagnose auf Adenocarcinom gestellt. Exstirpation des Uterus per vaginam (Prof. Amann jun.).

Die histologische Untersuchung (Prof. Dürck) stellte den Fall als einwandsfreies Endotheliom der Portio und des hinteren Vaginalgewölbes richtig.

So ist es oft ziemlich schwierig bei diesen kindlichen destruierenden Tumoren des Uterus die Differentialdiagnose zwischen den sogenannten sarkomatösen Geschwülsten und den echten Carcinomen zu stellen.

Mir ist aus der Literatur nur ein einziger echter Uteruskrebs bekannt geworden. Es ist dies Fr. Ganghofners Fall von Carcinoma uteri bei einem 8jährigen Mädchen (Zeitschr. f. Heilkunde 1888, Bd. 9, S. 337):

Mittelmässig genährtes Mädchen, seit 2—3 Jahren profuse Blutungen aus der Vagina. An der Port. vagin. ein etwa haselnussgrosser, lappiger Tumor mit höckriger Oberfläche, blassrötlicher Farbe, brüchiger Konsistenz, leicht blutend.

Mikroskopischer Befund (Chiari) nach Alkoholhärtung, Celloidineinbettung, Hämatoxylin- und Cochenillealaunfärbung: Eingelagert in ziemlich grosse Maschenräume eines sehr zarten, an Blutgefässen reichen, von vielen Lymphozyten durchsetzten, bindegewebigen Stromas liegen mächtige Haufen von grossen, nackt aneinanderliegenden Epithelzellen, mit kugligen Kernen, meist einem Kernkörperchen und reichlichen Mitosen. An einer Stelle war der Uebergang der Tumormassen in das mehrschichtig gewordene Epithel der Drüsenschläuche zu erkennen.

Es war also ein von den Schleimdrüsen der Cervix ausgegangenes Medullarcarcinom der Portio. Nirgends Metastasen.

Vollständig unbewiesen bleiben hingegen folgende Fälle:

Nr.	Alter	Benennung der Geschwulst	Begründung der Diagnose, Metastasen	Veröffentlicht in	Bemerkungen
1.	11 Jahre	Encephaloid-tumor der hint. Uteruswand	—	Prager Vierteljahrs-schr. 1863. Bd. 20. Analecten. S. 60. (A. R. Simpson.)	—
2.	$13^3/_4$ Jahre	Markschwamm d. hinter. Uterus-wand u. der Blase	—	Gerh. Handb. der Kinderkrkh. 1878. Bd. 4, 3. S. 32. (Sp. Wells.)	Entwicklung des Tumors mit der einsetzenden Regel.

h) Der primäre Krebs der Ovarien.

Während sich also, soweit ich die Literatur kenne, nur der eine, zuletzt beschriebene, echte Uteruskrebs auffinden liess, waren die Angaben vom primären Ovarialcarcinom beim Kinde ziemlich zahlreich (26).

Freilich sind die Beschreibungen grösstenteils wieder so mangelhaft, dass eine eigene Beurteilung oft ausgeschlossen ist, doch können wir einen guten Teil (19) derselben als echte Carcinome gelten lassen. Diese stammen meist aus neuerer Zeit und sind von bekannten Forschern oder in wissenschaftlichen Instituten untersucht worden.

Die Differentialdiagnose wird wieder erschwert durch das Vorkommen von Peri- und Endotheliomen. Doch ist sie gerade hier zwischen dem ausgesprochenen medullaren Carcinom, um das es sich meist handelt, und den genannten Geschwülsten nicht allzuschwer. Andere Tumoren kommen kaum differentialdiagnostisch in Betracht. Gleichwohl müssen wir die älteren Berichte, da ihnen keine exakten Untersuchungsmethoden zu Grunde liegen, als wahrscheinlich oder unsicher bei Seite lassen.

a) Sichere Fälle:

1. Fall von Leopold (Archiv für Gynäkologie 1874, Bd. 6, S. 196): 14jähriges Mädchen. Nach $^3/_4$jähriger Krankheit Tod. Anstelle des rechten Ovariums fand sich eine solide Geschwulst, die sich etwas weich anfühlte und aus einzelnen grossen und kleinen Knollen bestand. Die gelbliche Schnittfläche liess beim Darüberstreichen einen gelblichen Brei austreten. Hie und da kleinste und ein paar kirschgrosse Cysten. Die Diagnose Medullarcarcinom des rechten Ovariums wurde (1872) im Leipziger pathologischen Institut gestellt.

2. Fall von demselben (Zentralbl. f. Gynäkologie 1894, Bd. 18, S. 1172): 9jähriges Mädchen mit Ovarialcarcinom. Tod nach einem Jahr an Rezidiv (Gynäkol. Gesellsch. zu Dresden, 12. Juli 1894).

3. Fall von demselben (das. S. 1172): 11jähriges Mädchen mit Medullarcarcinom des linken Ovariums. Heilung (Gynäkol. Gesellsch. Dresden 1894).

4. Fall von demselben (das. S. 1172): 13jähriges Mädchen mit Carcinom des linken Ovariums. Rasche Abmagerung. Kindskopfgrosse Geschwulst, breit und fest mit der Flex. sigm. verwachsen. Tod an Rezidiv. Mikroskopische Diagnose: Alveoläres Carcinom. (Gynäkol. Gesellsch. zu Dresden, 12. Juli 1894.)

5. Fall von Gussenbauer (Prager mediz. Wochenschr. 1893, 18. Jahrg. S. 572): 8jähriges Mädchen mit einem 2mannsfaustgrossen Tumor des rechten Ovariums. Rasches Wachstum. Operation. Mikroskopische Untersuchung (Chiari): Medullarcarcinom des rechten Ovariums. $^1/_2$ Jahr nach Entlassung befand sich Pat. noch vollkommen wohl.

6. Fall von Fr. Geyer (Inaug.-Dissert. Würzburg 1897): 15jähriges Mädchen.

Operation: Blutiger Aszites. Das linke Ovarium wird abgetragen. Das rechte ist ziemlich frei, dagegen der Douglas und die anliegenden Teile des Bauchfells mit Metastasen übersät. Alle retroperitonealen Lymphknoten geschwollen, teilweise hühnereigross.

Die Sektion ergab allgemeine Carcinose.

Mikroskopische Untersuchung: Carcinoma ovarii sin. et tubae sin.

7. Fall von Demakis (Inaug.-Dissert. Göttingen 1895): In der Göttinger Klinik wurde ein 13jähriges Mädchen mit Carcinom des rechten Ovariums operiert. Heilung.

8. Fall von Berent (Inaug.-Dissert. Berlin 1901): 11jähriges Mädchen. Nie wesentlich erkrankt. Vor 5 Wochen wurde Auftreibung des Leibes bemerkt. Rasche Zunahme.

Operation: Der ungefähr mannskopfgrosse Tumor mit Netz, Darm und hinterer Beckenwand verwachsen. Solide, mit nur einigen kleinen Cysten. Gewicht 6 Pfund.

Mikroskopische Untersuchung: Er bestand aus einem bindegewebigen Stroma mit zahlreichen Hohlräumen, in denen sich Anhäufungen von epithelähnlichen Zellen mit bläschenförmigem Kern fanden.

Diagnose: Carcinoma (medullare) ovarii. Tod 3 Wochen nach Entlassung an Rezidiv.

9. Fall von Martin (Krankheiten der weiblichen Adnexorgane 1899, Bd. II, S. 369). Martin operierte ein 13jähriges Mädchen mit einem „kolossalen carcinomatösen Ovarialtumor".

10. Fall von Olshausen (Billroths Handbuch der Frauenkrankh. 1879, II, S. 435): 12jähriges Mädchen, etwas mager, aber von gesundem Aussehen. Seit 4 Wochen ist der Leib stärker geworden. Rasches weiteres Wachstum. Fünf Monate darauf Tod.

Sektion: Die den Nabel überragende Geschwulst hat höckrige Oberfläche, weiche Konsistenz. Der Tumor zeigt eitrig und jauchig zerflossene Partien, auf dem Durchschnitt das Aussehen eines weichen Carcinoms. Er hatte sozusagen Uterus und Ovarien vollständig verzehrt. Leber erheblich vergrössert, mit einer Anzahl halbkugeliger prominierender Krebsknoten. Es war ein Medullarcarcinom.

11. Fall von demselben (das. S. 435): 9jähriges Mädchen mit Medullarcarcinom eines Ovariums.

12. Fall von Solger (Beiträge zur Geburtshilfe 1870, I, S. 90): Carcinom eines Ovariums bei einem 14jährigem Mädchen.

13. Fall von Wegscheider (das. 1870, I, S. 87): Gallertcarcinom bei einem $12^1/_2$jährigen Mädchen. Tod unter stetiger Abmagerung nach $^1/_2$ Jahr.

14. Fall von Ruge (Berliner klin. Wochenschrift 1878, Bd. 15, S. 80): Ruge zeigte in der Berliner Gesellschaft für Geburtshilfe und Gynäkologie Präparate von einem 13jährigen Mädchen, das nach einer Ovariotomie verstorben war. Ein Ovarium war carcinomatös. Zahlreiche Metastasen in den Unterleibsorganen, besonders im Zwerchfell.

15. Fall von E. Gurlt (Archiv f. klin. Chirurgie 1880, Bd. 25, S. 464): 13jähriges Mädchen mit Ovarialcarcinom.

16. Fall von E. Cohn (Zeitschr. f. Geburtsh. u. Gynäkolog. 1886, Bd. 12, S. 29): 13jähriges Mädchen mit Ovarialcarcinom.

17. Fall von Schatz (Korrespondenzbl. d. allgem. Mecklenb. Aerztevereins No. 106): $15^1/_2$jähriges Mädchen, bei dem schon seit mehreren Jahren ein Unterleibstumor bestand. Operation.
Diagnose: Carcinom des linken Ovariums.

18. Fall von Krukenberg (Niederrhein. Gesellsch. f. Natur- u. Heilkunde 1894): 8jähriges Mädchen mit Ovarialcarcinom. Operation.

Diesen 18 Fällen kann ich als 19. einen aus dem Material von Prof. Lubarsch anreihen, der nach mehreren Richtungen hin ein besonderes Interesse darbietet.

19. Fall von Lubarsch: op. von Prof. Dr. Braun. M. P., 11 Jahre alt. Vor einem Jahr war sie wegen schweren Unterleibsentzündungen mehrere Wochen bettlägerig. Häufiges und heftiges Erbrechen. Seit $^1/_4$ Jahr jetzt anfallsweise auftretende Schmerzen, die nach dem Kreuz zu ausstrahlten. Zugleich bemerkte sie im Abdomen in der Blasengegend eine fast kindskopfgrosse, derbe Geschwulst, die bisher kaum an Grösse zunahm. Ueber maligne Tumoren in der Familie nichts bekannt.

Mittelkräftiges, blasses Mädchen. Leib weich. In der Blasengegend ein fast kindskopfgrosser Tumor fühlbar, etwas derb, verschieblich, gut abgrenzbar. Per rectum fühlt man den beweglichen retroflektierten Uterus, darüber die Geschwulst, die auf Druck ein wenig empfindlich ist. Leber normal.

Operation: 760 g schwerer, beinahe kindskopfgrosser, annähernd kugeliger Tumor, an dem sich durch einen gedrehten Stiel verbunden ein $4^3/_4$ cm langer, $3^3/_4$ cm breiter Anhang befindet. Der grosse Tumor erscheint zunächst solide, aus zahlreichen gelblichen, weisslichen und graurötlichen, lappigen Knollen zusammengesetzt, in die z. T. kalkharte, krümliche Massen und drei deutlich als Zähne zu erkennende Gebilde eingesprengt sind.

Die um das Ganze herumgehende derbe Kapsel erweist sich bei genauerer Präparation als Wand einer Cyste, in der sich z. T. rötlichbrauner, flüssiger, z. T. gelblicher, schmieriger und fettiger Inhalt findet, dem einige blonde Haare beigemischt sind. Der grosse Anhang, unterhalb welchem noch ein kirschkerngrosser Knoten sitzt, ist fest und ebenfalls knollig gebaut. Das mit dem Tumor verwachsene Netz enthält eine Reihe von linsen- bis erbsengrossen, festen, gelblichen Knoten. Durch die Röntgenstrahlen lassen sich in der Tiefe der soliden Tumorknoten noch zwei Zähne nachweisen.

Die mikroskopische Untersuchung ergibt, dass die Geschwulst in der Hauptsache ein cystisches Embryom ist, dessen Solidität dadurch hervorgebracht wird, dass epitheliale Bestandteile der Cystenwand den Hohlraum vollständig zugewuchert haben. In der Cystenwand finden sich folgende embryonale Gewebe: Fettgewebe, Knorpel, Knochen, Haare; Gehirn mit weicher Hirnhaut, periphere Nerven und Ganglien, glatte Muskulatur. Ferner Pigmentzellen der Aderhaut des Auges und von Gliagewebe durchsetzte Nervenbündel, die offenbar dem Sehnerven angehören. Eine Knorpel enthaltende, mit mehrfach geschichtetem Flimmerepithel bekleidete Membran entspricht der Luftröhrenanlage. In ihrer Nähe befinden sich auch zahlreiche mit kolloidem Inhalt erfüllte Röhren mit niedrigem, einschichtigem Epithel (Schilddrüse). Auffälligerweise wurden nirgends Epidermis und Talgdrüsen gefunden. Die genannten Gewebe sind alle sehr unregelmässig angeordnet und durch schleimiges (embryonales) Bindegewebe von einander getrennt.

Fast überall werden sie durch eine tubulös-papilläre Wucherung auseinandergedrängt, deren epitheliale Bedeckung bald niedrig, bald ziemlich hochzylindrisch ist. Besonders zwischen dem schleimigen Bindegewebe finden sich teils ein- und doppelreihige Epithelzüge, teils drüsenartige Hohlräume. Auch in das Knochenmark der mit Osteoblasten besetzten Knochenbälkchen dringt die epitheliale Wucherung ein. Wichtig ist, dass der grössere Anhang der Hauptgeschwulst, sowie sämtliche im Netz gelegenen Knoten nur solide oder drüsige epitheliale Wucherungen enthalten, zwischen denen sich teils schleimiges Bindegewebe, teils glatte Muskulatur findet. Die Netzmetastasen enthalten nur epitheliale Elemente.

Es handelt sich also um ein cystisch-solides Teratom des linken Ovariums mit zylinderepithelähnlichen, carcinomatösen Wucherungen und reinen Carcinommetastasen im grossen Netz.

Tod des Mädchens an Metastasen, $^1/_2$ Jahr nach der Operation.

Nach dem Bilde, welches das Ganze bot, muss man annehmen, dass das Carcinom sich aus epithelialen Teilen des cystischen Embryoms entwickelt und dessen einzelne Teile durchwuchert hat. Bemerkenswert ist hierbei, dass nicht, wie das ja bekannt und keineswegs selten beobachtet ist, das ektodermale Plattenepithel des äusseren oder inneren Integuments

in krebsige Wucherung geriet, sondern zylindrisches (vielleicht entodermales?) Epithel krebsig wuchs und allmählich über alle anderen Gewebe die Oberhand erlangte, so dass es schliesslich in den Metastasen die Alleinherrschaft gewann. Derartige Fälle sind ausserordentlich selten und auch deswegen habe ich geglaubt, diesen Fall, ohne gegen den in der Einleitung aufgestellten Beschränkungssatz zu verstossen, hier anführen zu müssen.

b) Tabelle der wahrscheinlichen Ovarialkrebse.

Nr.	Alter	Benennung der Geschwulst	Begründung der Diagnose, Metastasen	Veröffentlicht in	Bemerkungen
1.	9 Monate	Markschwamm, r. O.	Frischmikroskop.	Lancet. 1858. I. S. 456. (R. Brown.)	Tod nach 3 Tagen
2.	7jährig	Med. Krebs beid. Ov.	Metastas. im ganz. Körper	British Med. Journ. 1870. S 431. (J. E. Adams.)	—
3.	9 Jahr	Carcin. beider Ovarien	—	Gerh. Handb. der Kinderkrankh. 1878. Bd. 4, 3. S. 32 u. 33. (Tanner-H. Smith.)	—
4.	14 Jahr		—		—
5.	? Jahre	Ovarialcarcinome	—	Annales de Gynaekol. 1893. Erw. in Karewskis chirurg. Krankh. des Kindesalters. 1894. S. 737. (Aldibert).	—
6.					
7.					

i) Der primäre Krebs der weiblichen Brustdrüse wurde bis zum 15. Lebensjahre meines Wissens bisher noch nicht beobachtet. Es ist dies zweifellos eine interessante Tatsache, auf die wir weiter unten zurückkommen werden.

Es sind 390 Fälle von angeblichem Krebs beim Kinde, die ich aus der Literatur zusammenstellen konnte. Aber nur ein kleiner Teil davon, nämlich 87, also noch nicht einmal der vierte Teil (22,3 pCt.), hat der Kritik standgehalten. Alle übrigen mussten wir als unsicher oder als höchstens wahrscheinlich bei Seite lassen. Obgleich ich diesen 87 Fällen noch die verhältnismässig grosse Zahl von 6 noch nicht veröffentlichten neuen Fällen hinzufügen konnte, besteht doch kein Zweifel, dass der Krebs im Kindesalter eine ungemein seltene Krankheit ist. Man mag auch hier noch bezweifeln, ob nicht im einzelnen die Kritik eher zu milde als zu scharf gewesen ist. Diesem Ergebnis scheint nun allerdings die Mortalitätsstatistik für Preussen zu widersprechen. Denn nach der „Preussischen Statistik“ (zitiert nach M. Kirchner im Bericht über die vom Komitee für Krebsforschung am 15. Oktober 1900 erhobene Sammel-

forschung usw. S. XV) starben im Jahre 1900 in Preussen von je 1000000 der am 1. Januar Lebenden an Krebs im Alter von 0—15 Jahren 250 Individuen, was, da es im Jahre 1900 etwa 11,0 Millionen Menschen im Alter von 0—15 Jahren gab, im ganzen die ungeheure Zahl von 2750 Krebsfällen bei Kindern in einem Jahre ausmachen würde.

Wie diese Zahlen zu erklären sind, darauf kann hier nicht näher eingegangen werden; sicher ist, dass sie ganz unzuverlässig und unbrauchbar sind und selbst, wenn man sämtliche echte Blastome unter dem Namen „Krebs" zusammenfassen wollte, viel zu hoch wären. Einen weit besseren zahlenmässigen Begriff von der Seltenheit des Krebses im Kindesalter erhält man dagegen aus der vom Komitee für Krebsforschung am 15. Oktober 1900 vorgenommenen Sammelforschung. An diesem Tage wurden als in ärztlicher Behandlung befindlich gezählt 12 179 Krebsfälle in Deutschland; darunter 11 im Alter von 0—15 Jahren. Von diesen 11 wurden aber bereits 6 von den Aerzten selbst als Sarkome bezeichnet; 1 Fall (Gesichtskrebs bei einem 40 jährigen Bauer), der auf eine seit dem 6. Lebensjahre bestehende „lupusartige" Affektion der Nasenwurzel zurückgeführt wird, fällt fort, weil im Kindesalter selbst ja noch kein Krebs bestand. Von den 4 übrigen Fällen wird einer (9 jähriger Knabe mit Hydrothorax und Lebervergrösserung) von den Aerzten selbst als zweifelhaft bezeichnet; ein weiterer Fall, der den knöchernen Oberkiefer-, Schläfenbein- und Augenhöhlenteil betraf, war wohl sicher ein Sarkom, ein Fall von „langsam wachsenden Tumoren im Unterleibe" bei einem 10 jährigen Mädchen ist seiner Natur nach ganz unaufgeklärt und der letzte Fall „Tumoren beider Ovarien mit höckriger, fester Oberfläche" bei einem 9 jährigen Mädchen kann ebenfalls für unsere Zwecke nicht verwertet werden, weil es sich ebensogut um Teratome, Fibroadenome oder Sarkome gehandelt haben kann. Bleibt also auf 12 179 Fälle kein Fall von Krebs im Kindesalter. Diese Zahlen stimmen sehr gut auch zu den Erfahrungen, die Prof. Lubarsch im Laufe seiner 20 jährigen Tätigkeit als pathologischer Anatom gesammelt hat. Unter etwa 11000 Sektionen, über die er zuverlässige Notizen besitzt, fanden sich 1010 Fälle von Carcinom (9,18 pCt.), aber unter diesen nur ein einziger im Kindesalter. Unter 1600 durch Operation gewonnenen Tumorfällen waren 3 Fälle von Krebs im Kindesalter. Es kommen also auf rund 12 500 Fälle 4 Fälle von Krebs im Kindesalter = 0,03 pCt.

Diese Zahlen zeigen zwar, dass der Krebs bei Individuen im Alter von 0—15 Jahren ein ausserordentlich seltenes Vorkommniss ist; sie beweisen doch aber zugleich, dass er doch häufiger ist, als noch heute von manchen Klinikern, die selbst noch keinen Krebs beim Kinde beobachtet haben, behauptet wird, und widerlegt die Meinung derer, die das Carcinom beim Kinde überhaupt leugnen und das Dogma, dass der Krebs ausschliesslich dem höheren Alter angehöre, nicht fallen lassen wollen.

In der Hauptsache gilt dies ja auch jetzt noch, obgleich sich von Jahr zu Jahr die Angaben von Krebs bei jugendlichen Personen anscheinend so häufen, dass sogar A. Czerny die zunächst sehr glaubhaft erscheinende Ansicht aussprach, der Krebs nehme bei jungen Leuten absolut zu. Doch können wir ihr bei näherem Zusehen nicht beipflichten, sondern müssen dagegen die nachfolgenden guten Gründe geltend machen, die bereits von v. Hansemann, Lubarsch, Bollinger[1]), Küstner und anderen dagegen vorgebracht wurden.

Die scheinbare Zunahme der Krebsfälle und der Krebssterblichkeit erklärt sich vor allem daraus, dass jetzt bei weitem mehr Krebse als früher erkannt werden. Die Aufmerksamkeit der heutigen Aerzte ist mit Nachdruck auf diese höchst interessante Erkrankung gelenkt, die Patienten kommen, durch die leider etwas übertriebene Krebsaufklärung in die grösste Furcht gejagt, frühzeitiger und damit auch jünger als sonst zum Arzte. Diesem Umstande haben wir das Bekanntwerden der Menge von Uterus- und Mammacarcinomen zu verdanken, die jetzt zum Glück für die Patientinnen schon bei 30—35jährigen Frauen gefunden werden, und die sonst bei ihrem oft viele Jahre währenden, schmerzlosen Verlauf erst viel später diagnostiziert wurden.

Dazu kommt, dass bei der ausgezeichneten Asepsis bedeutend mehr operiert wird als früher, wodurch manches versteckte oder nicht bestimmt erkannte Carcinom sicher gestellt wird. Ferner wird, da die Anzahl der allgemeinen Krankenhäuser und Prosekturen in den letzten Jahrzehnten in sämtlichen Teilen der zivilisierten Welt bedeutend zugenommen hat, viel öfter als früher die Leichenöffnung ausgeführt. Auch haben sich das Interesse und die Kenntnisse über die bösartigen Geschwülste in den letzten 15—20 Jahren bei den Pathologen so vermehrt und vertieft, dass ihnen nur selten noch einmal ein Carcinom bei der Sektion entgehen wird. Daher wird die Frage, ob der Krebs gegen früher tatsächlich häufiger geworden sei, erst endgültig durch sichere Statistiken der nächsten Jahrzehnte entschieden werden können.

Jedenfalls kann man bei Betrachtung der vorliegenden Statistik nicht behaupten, dass auch beim Kinde das Carcinom numerisch im Zunehmen begriffen sei. Vielmehr scheint zunächst das Gegenteil der Fall zu sein, denn die letzten zwanzig Jahre bringen weniger Angaben hierüber als die vorhergehenden.

Aber auch dies würde ein Trugschluss sein!

Unsere besseren Untersuchungsmethoden und unsere bedeutend erweiterten Kenntnisse über das Kindercarcinom lassen uns eben jetzt das destruierende Epitheliom von den zerstörenden Bindegewebsgeschwülsten meist

1) Münchener med. Wochenschr. 1903, Bd. 50, II. S. 1623.

mit Sicherheit unterscheiden, so dass die grösste Zahl der bösartigen Neubildungen beim Kinde den Sarkomen und sarkomähnlichen Geschwülsten zugewiesen werden muss.

Sehen wir uns nun das gesammelte Material etwas genauer an, so beobachten wir zunächst, dass fast sämtliche Organe, die beim Erwachsenen von Krebs befallen werden, auch beim Kinde derartig erkranken können. Eine Ausnahme davon machen Lunge, Hypophysis, Harnblase, Penis, Samenbläschen, Tuben und Mamma.

Dass Hypophysis, Samenbläschen und Tuben beim Kinde vollständig frei von Carcinom sind, wird uns kaum wundern, denn auch beim Erwachsenen gehören diese Organe zu den nur selten von Krebs primär befallenen. Auffallender ist es schon, dass Speiseröhre, Lunge und Penis im Kindesalter von Krebs verschont bleiben und am auffallendsten wohl, dass die Brustdrüse des Kindes, im besonderen die des Mädchens, bis zum 15. Lebensjahr — nach meiner Statistik wenigstens — bis jetzt noch nicht ein einziges Mal krebsig erkrankt gefunden wurde, während doch etwa 12 pCt. aller krebskranken Frauen mit Mammacarcinom behaftet sind!

Hingegen sehen wir sonst, dass auch beim Kinde derjenige Krebs am häufigsten auftritt, dem beim Erwachsenen eine besonders starke Frequenz zukommt. Auch hiervon machen wieder eine Ausnahme zwei der Geschlechtssphäre angehörende Organe: Penis und Uterus. Diese interessanten Tatsachen werden weiter hinten ihre Berücksichtigung finden.

So ist beim Kinde der Krebs des Verdauungstraktus entschieden der häufigste: 28 von 93 sicheren Carcinomfällen gehören allein dem Verdauungstraktus an (Magen bis Rektum)! Also ungefähr 30,1 pCt.! Rechnet man noch hierzu die Leber und das Pankreas (12 sichere Fälle = 13 pCt., bzw. 3 sichere Fälle = 3,2 pCt.), wozu wir entwicklungsgeschichtlich berechtigt sind, so stehen die Verdauungsorgane mit etwa 46,6 pCt. aller Krebserkrankungen beim Kinde obenan; eine ganz gewaltige Zahl!

Vergleichen wir diese Werte mit denen, die bei Erwachsenen beobachtet werden, so finden wir ähnliche Zahlen. Betragen doch beim Erwachsenen allein schon die primären Magenkrebse nach fast allen Statistiken etwa 35—40 pCt. aller Krebserkrankungen. Hierzu kommen nun noch die Krebse des Darmkanals, der Leber (etwa 6 pCt.) und des Pankreas (etwa 1 pCt.), womit unsere Zahl jedenfalls noch um einiges überschritten wird. Doch zeigen sie, dass auch beim Erwachsenen der Verdauungsapparat das am häufigsten erkrankte Organsystem ist.

Ein wesentlicher Unterschied besteht darin, dass beim Kind der Magen nur in 2,2 pCt. erkrankt, dafür überwiegen aber seltsamerweise die Leber mit 13 pCt. und das Pankreas mit 3,2 pCt.

Eine weitere interessante Aehnlichkeit besteht jedoch darin, dass die Reihenfolge in der Häufigkeit der einzelnen an Krebs erkrankten Darm-

abschnitte beim Kinde dieselbe ist, als beim Erwachsenen. So steht auch hier der Mastdarmkrebs mit 13,0 pCt. aller Krebse obenan. Dann folgen Dickdarm mit 8,6 pCt., Flexura sigmoidea mit 5,4 pCt., Coecum mit 3,2 pCt. und Dünndarm mit 1 pCt. Hervorheben müssen wir jedoch, dass sie sämtlich, ausser Dünndarm (Leichtenstern und Kohl: für Erwachsene 1 pCt.), beim Kinde eine grössere relative Krebserkrankungsmöglichkeit besitzen als beim Erwachsenen, wo die Prozentverhältnisse durchgehends niedrigere sind.

So finden wir auch beim Ovarium ein erstaunlich grosses Verhältnis: 20,45 pCt. aller Kindercarcinome sind Ovarialkrebse! Bedenkt man, dass bei der erwachsenen Frau der Krebs des Eierstockes höchstens 5 pCt. beträgt, so stehen wir vor einer seltsamen und wichtigen Erklärung heischenden Tatsache, der wir weiter hinten unsere Beobachtung schenken müssen.

Das dem Ovarium genetisch entsprechende Organ beim Knaben, der Hoden, ist dagegen in meiner Statistik nur mit 3,2 pCt. vertreten, was auch annähernd der Häufigkeit der Hodenkrebse beim Mann entsprechen mag, ja sie vielleicht um weniges übertrifft.

Der Krebs der Blase scheint beim Kinde, wie wir sahen, überhaupt nicht vorzukommen, und wird ja auch beim Erwachsenen ziemlich selten beobachtet.

Bedeutend im Gegensatz zu den älteren Statistiken, aber in Uebereinstimmung mit den neuesten Untersuchungen, steht das Prozentverhältnis des Nierenkrebses beim Kinde. Bekanntlich war man eine Zeit lang der Ansicht, dass der Nierenkrebs beim Kinde der häufigste aller sei (Rohrer: Das primäre Nierencarcinom, l. c. sagt: mehr als ein Drittel aller Nierenkrebse gehören dem Kindesalter an), bis die neueren Forschungen diesen Irrtum beseitigten. Ich fand in meiner Statistik den Nierenkrebs nur mit 1 pCt. vertreten, was wieder mit dem Befund bei den Erwachsenen übereinstimmt, wo Rubinstein ebenfalls 1 pCt. ausgerechnet hat.

Hingegen übertrifft das Carcinom der Nebenniere mit 5,4 pCt. beim Kinde — nach meinem Dafürhalten — dasjenige der Erwachsenen zweifellos um einiges. Leider konnte ich aber nirgends eine dem entsprechende Verhältniszahl auffinden.

Das Carcinom des Kehlkopfes dürfte beim Kinde mit 1 pCt. wohl annähernd so selten sein, als beim Erwachsenen, eher vielleicht etwas seltener. Auch die Krebse des Auges, der Schilddrüse und des Bauchfelles stimmen wohl mit 1 pCt. mit den bei Erwachsenen gefundenen Werten überein.

Als dritthäufigstes Carcinom, das aber, wie wir gesehen haben, beim Kinde oft insofern noch seine besondere Eigentümlichkeit hat, als es meist auf dem Boden des Xeroderma pigmentosum, wohlbemerkt: eines chronischen Reizzustandes, entsteht, ist der Hautkrebs mit 17,2 pCt. zu nennen.

Nur der fünfte Teil aller gesammelten echten Hautkrebse waren selbstständig (d. h. von bisher gesunden Hautstellen aus) entstandene Carcinome.

Welche Verhältniszahlen die Statistik der Hautcarcinome beim Erwachsenen ergibt, ist mir leider nicht bekannt. So viel steht jedenfalls fest, dass seine Entstehung auf Grund der obengenannten Dermatitis beim Erwachsenen eine viel seltnere ist.

Das primäre Peniscarcinom ist beim Kinde bis jetzt noch nicht einwandsfrei beobachtet, und bietet sein Fehlen somit einen interessanten Gegensatz zum Vorkommen beim Erwachsenen, wo das Kankroid oder das typische von der Eichel oder der Vorhaut ausgehende Plattenepithelcarcinom gar nicht so selten gesehen wird.

Die Anzahl der Uteruskrebse beim Kinde weicht wieder bedeutend von der bei Erwachsenen beobachteten ab. Seine Häufigkeit beträgt in meiner Statistik 1 pCt. Das Uteruscarcinom befällt aber das Weib in etwa 27 pCt. (Sammelstatistik von Leichtenstern)! Nach einer anderen Sammelstatistik (T. S. Cullen) sogar in 29 pCt.! Und etwa 33 pCt. aller krebskranker Frauen leiden an Uteruskrebs. Dem entspräche auf die von mir für Mädchen gefundenen Zahlen umgerechnet (42 krebskranke Mädchen, 1 Uteruscarcinom) etwa 2,3 pCt. Dies ist ein so auffallender und sicher nicht bedeutungsloser Unterschied, dass wir wohl berechtigt sind, daraus bestimmte Schlüsse zu ziehen.

Das Alter der kleinen Patienten spielt bei näherer Betrachtung in der Häufigkeit der Carcinome ebenfalls eine bisher ungenügend gekannte Rolle.

Wohl sehen wir aus der vorhergehenden Statistik, dass der Krebs in jedem Alter, sowohl beim Fötus, wie beim Neugeborenen und in jedem der folgenden Jahre vorkommen kann. Doch gibt es eine Reihe von Jahren, wo er entschieden häufiger auftritt, als in den übrigen, ja sogar ein gewisses Alter, wo er seine Höchstfrequenz erreicht. Dies mag die nebenstehende Kurve veranschaulichen, in welcher die Abszisse die Anzahl der Fälle, die Ordinate das Alter der Kinder angibt.

Wir ersehen hieraus, dass bis zum 7. Lebensjahr das Carcinom ganz selten ist, dass aber von da an mit einer Unterbrechung im 10. Lebensjahr die Frequenz rapid steigt, um im Alter von 12 Jahren den Höhepunkt zu erreichen. Dann sinkt sie bis zum 14. Lebensjahre wieder etwas ab und bleibt bis zum 15. auf der gleichen Linie[1]).

Also: Die grösste Häufigkeit des Kindercarcinoms liegt zwischen den Jahren 9—15 in der zweiten Hälfte des Kindesalters und erreicht in der Zeit, die der eintretenden Pubertät entspricht oder ihr nahe liegt, den Höhepunkt (12. und 13. Lebensjahr). Im 14. bis 15. Lebensjahr scheint dann wieder ein Absinken in der Frequenz einzutreten. Es könnte darnach fast scheinen, als ob gerade die Jahre kurz vor Eintritt der Pubertät

1) Der Punkt für das 14. Lebensjahr muss in der Figur S. 76 im Schnittpunkt der Linie für 9 stehen und auf dieser verbleiben.

besonders zur Krebsbildung beim Kinde disponierten und man könnte geneigt sein, den Umwälzungen, die während der Pubertätsentwicklung im Körper vor sich gehen, eine gewisse ätiologische Bedeutung zuzuschreiben. Allein man muss doch bei der Kleinheit des für jedes Jahr zur Verfügung stehenden Materials sehr vorsichtig in der Vornahme allgemeiner Schlüsse sein, weil hier doch Zufälligkeiten eine sehr grosse Rolle spielen können. Auf das aus unserer Sammlung sich ergebende Sinken der Häufigkeit des Krebses im 14.—15. Lebensjahr möchte ich daher gar kein Gewicht legen, zumal doch von diesem Zeitpunkt an eine ziemlich stetige Zunahme der Krebserkrankungen nachweisbar ist. Das geht z. B. auch aus den Erfahrungen Prof. Lubarschs hervor, der aus seinem Sektions- und Unter-

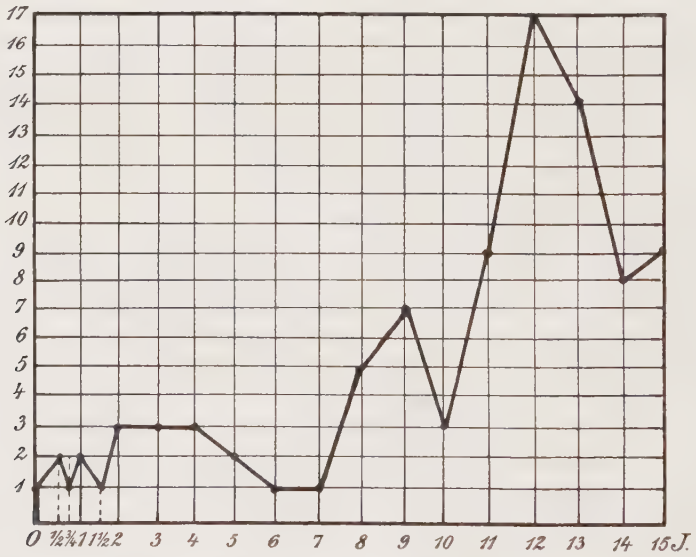

suchungsmaterial von Krebsen bei Individuen von 16—20 Jahren allein 23 Fälle gesammelt hat, während er bis zum 16. Jahre nur 4 Fälle fand. Man kann daher aus dem von mir zusammengestellten Material nur den Schluss ziehen, dass in der 2. Hälfte des Kindesalters die Häufigkeit der Krebserkrankungen erheblich steigt.

Denn fast $^3/_4$ aller kindlichen Krebsfälle gehörten der zweiten Hälfte des Kindesalters an, während sich die übrigen (25) Fälle ungleichmässig auf die voraufgehenden acht Lebensjahre mit Einschluss der Fötalperiode verteilten.

Greifen wir nun einmal für die vier häufigsten Carcinome das Durchschnittsalter heraus, so finden wir für das Lebercarcinom (12 Fälle) ein solches von etwa 9—10 Jahren, für das Hautcarcinom (16 Fälle) ein solches von etwa 10—11 Jahren, für das Ovarialcarcinom (19 Fälle) ein Durch-

schnittsalter von 12 Jahren und für das Magen-Darmcarcinom (28 Fälle) ein solches von 12—13 Jahren.

Mit anderen Worten: Die vier wichtigsten Carcinomformen gehören dem obenbezeichneten Alterszwischenraum an und die grössere Anzahl der Fälle kommt dem relativ höheren Alter zu.

Auch hierin besteht eine gewisse Aehnlichkeit mit dem Krebs der Erwachsenen.

Vergleichen wir nun einmal des Interesses wegen diese Beobachtungen mit den in den Tabellen der unsicheren Fälle enthaltenen Angaben, die ich fast ausnahmslos für reine Sarkome oder sarkomähnliche Geschwülste halte, so bemerken wir, dass das Alter dieser Fälle zum weitaus grössten Teil innerhalb der ersten 8 Lebensjahre liegt, wenn wir vom Osteosarkom absehen, für das es ja am Knochen keine analoge Epithelgeschwulst gibt.

Daraus folgt, dass das Sarkom des Kindes (mit Ausnahme des Osteosarkoms) in der Hauptsache die erste Hälfte, das Carcinom aber die zweite Hälfte des Kindesalters befällt.

Auch diese interessante Tatsache erinnert wieder an eine ähnliche Verteilung beider Geschwülste bei den Erwachsenen.

Keine Uebereinstimmung besteht dagegen — und das ist sehr lehrreich — in der Verteilung des Krebses auf die beiden Geschlechter bei Kindern und Erwachsenen. Bei Kindern scheinen Knaben und Mädchen gleich häufig befallen zu sein. Denn ich fand 42 mal Krebs bei Knaben und 42 mal bei Mädchen, während 9 mal das Geschlecht nicht angegeben war. Dies beträgt also in Prozenten ausgedrückt, wobei wir die neun unbestimmten Fälle abzuziehen haben, für beide Geschlechter 50 pCt.

Im einzelnen bestehen freilich Unterschiede, indem mehr Knaben an Haut- und Darmkrebs erkranken als Mädchen; dieser Unterschied wird aber grösstenteils durch die häufigere Erkrankung der weiblichen Geschlechtsdrüse (Ovarium : Hoden — 19 : 3) wieder ausgeglichen. Im ganzen ist also die Verteilung bei beiden Geschlechtern die gleiche. Ganz anders liegen dagegen die Verhältnisse beim Erwachsenen. Hier entnehmen wir der Sammelforschung des Komitees für Krebsforschung die Zahlen 7714 Krebsfälle bei Frauen und 4439 bei Männern, was ein Verhältnis von 157 : 100 ergibt. Und auch die Mortalitätsstatistik für Preussen ergibt für die Jahre 1888—1900 durchschnittlich ein Verhältnis von 115 : 100. Es kann nun freilich nicht geleugnet werden, dass diese Statistik an sich, weil sie meist nicht mal auf Sektionsergebnissen, geschweige denn histologischen Untersuchungen beruht, keine zuverlässige ist. Aber die Fehlerquellen sind für beide Geschlechter doch die gleichen. Auch ergibt sich aus den Erfahrungen Prof. Lubarschs über 1647 Carcinome (Sektions- und Operationsmaterial) ebenfalls ein erhebliches Ueberwiegen des weib-

lichen Geschlechts, nämlich 878 : 779 (= 114 : 100), Zahlen, die mit denen der preussischen Mortalitätsstatistik gut übereinstimmen. Der auffallende Unterschied in dem Verhalten des Krebses bei beiden Geschlechtern zwischen Kindern und Erwachsenen kommt offenbar daher, dass bei den Mädchen gerade diejenigen Krebse fast vollkommen fehlen, auf deren Häufigkeit bei Erwachsenen das starke Ueberwiegen des weiblichen Geschlechts beruht, nämlich Uterus- und Mammakrebs. Auf diese Tatsache kommen wir unten ausführlicher zurück.

Was nun das histologische Verhalten des Kinderkrebses anbetrifft, so war man bisher der Ansicht, dass beim Kinde das medullare Carcinom besonders häufig vorkomme, offenbar weil man die medullaren Sarkome hinzurechnete. Wir müssen dies dahin berichtigen, dass es durchaus nicht den grössten Teil aller Krebse ausmacht. Ja, es kommt überhaupt kaum häufiger beim Kinde vor als beim Erwachsenen.

Ich finde in meiner Sammlung sicherer Fälle nur 11 mal die Diagnose Medullarkrebs (Markschwamm, Enzephaloidkrebs), während sich die Bezeichnung Krebs oder Carcinom schlechthin (darunter 2 mal Carc. simplex) im ganzen 36 mal vorfindet. Der Medullarkrebs fand sich in Schilddrüse, Magen, Leber, Uterus und Ovarien, der einfache Krebs fast in sämtlichen Organen.

Nun ist es ja sehr wohl möglich, dass ein Teil der letztgenannten medullare Carcinome waren, doch ist dies schon deshalb nicht wahrscheinlich, weil man diese Bezeichnung eher zu oft als zu wenig anwandte. Auch würde es damit immer noch nicht an die erste Stelle rücken, denn das Adeno- bzw. das Zylinderzellencarcinom wurde 20 mal (Pankreas, Darm, Leber, Niere, Hoden, Ovarium) diagnostiziert. Dann folgt das Plattenepithelcarcinom (Haut, Auge) mit 16 Fällen, der Gallertkrebs mit 6 Fällen (Magen, Darm, Bauchfell) und der Skirrhus mit 3 Fällen (Darm).

Wir sehen demnach, dass jede Art des Krebses, und zwar in annähernd demselben Verhältnis wie bei den Erwachsenen so auch beim Kinde entstehen kann.

Der Verlauf des Krebses beim Kinde ist im allgemeinen ein äusserst rascher, aber je nach dem erkrankten Organ und dem Alter des Patienten etwas verschieden. Im grossen und ganzen erstreckte sich die Krankheitsdauer von 5 Wochen bis zu 8 Jahren, von dem Zeitpunkt der ersten Erscheinungen an gerechnet.

Am raschesten führten zum Tode die Krebse der Nebenniere und des Pankreas (5—10 Wochen), dann die der Leber (5 Wochen bis 2 Jahre) und des Magen-Darmkanals (mehr als 5 Wochen bis 2 Jahre). Die Krankheitsdauer der Ovarialcarcinome ist bei den einzelnen Fällen meist nicht vermerkt, weil fast immer operativ eingegriffen wurde. Doch starb das

eine Mal die Patientin $^3/_4$ Jahr nach Beginn des Leidens, ein andermal an Rezidiv.

Sehr lange, nämlich bis zu 4 Jahren, bestand das Nierencarcinom. Woraus sich dieses anscheinend weniger deletäre Verhalten erklärt, lässt sich, da wir nur einen sicheren Fall zur Beobachtung haben, nicht beantworten.

Am längsten von allen wucherte, genau wie bei den Erwachsenen, das Hautcarcinom: 3—8 Jahre. Es erklärt sich dies natürlich aus seinem oberflächlichen und von grösseren Lymphbahnen entfernten Sitz, so dass es erst sehr spät zu tödlichen Metastasen kommt, und daraus, dass es überhaupt auch beim Erwachsenen langsamer wächst als andere Krebse.

Im allgemeinen kommt es beim Kinde wegen des meist raschen Verlaufes nicht besonders häufig zu ausgedehnten Metastasen, wofern nicht eine Aussaat durch die Blutbahn stattfindet (Nebenniere, Fall 5).

Die Grösse der Geschwulst ist je nach dem betroffenen Organ verschieden, erreichte aber in einzelnen Fällen (Leber, Niere, Ovarium) die eines Mannskopfs und darüber, bei einem Gewicht von 4—6 Pfund.

Das Alter des Kindes beeinflusste insofern den Verlauf des Krebses, als jüngere Kinder eher ihrem Leiden erlagen als die älteren, widerstandsfähigeren. Der Tod erfolgte fast regelmässig unter zunehmender Abmagerung bei rapider Zunahme des Tumors, unter Kräfteverfall, Erschöpfung, Pneumonie. Doch ist fast niemals von einer sogenannten Krebskachexie die Rede (Leber, Fall 11, Pankreas, Fall 3).

Es kann eben wegen des raschen Verlaufs nicht zu dem typischen Marasmus kommen, den wir beim Erwachsenen zu beobachten gewöhnt sind. Die Kachexie gehört auch nicht direkt zum Bilde des Carcinoms. Sie wird vielmehr (hier) hervorgerufen durch die lange Dauer des Leidens, durch Resorption eitriger Zerfallsprodukte infolge Verjauchung des Krebses und deren toxische Wirkung auf die Blutbildung, durch jahrelange Blutverluste, durch regelmässige Unterernährung infolge mangelnder Esslust und durch das Bewusstsein, einem baldigen, sicheren Tode entgegen zu gehen.

Alle diese Faktoren fehlen beim Krebs des Kindes vollständig. Sogar die Essluft ist meist bis zum Tode merkwürdig gut erhalten, oft sogar gesteigert. Und doch verläuft das Carcinom beim Kinde durchschnittlich rascher als beim Erwachsenen.

Woraus haben wir uns nun diesen raschen Verlauf zu erklären, der diesem Krebs das Beiwort eines „besonders bösartigen“ eingebracht hat?

Wir wissen, dass der im Wachsen begriffene kindliche Organismus zu seinem Aufbau jedes, auch des kleinsten Nährstoffteilchens bedarf, wenn er nicht anders in seiner Entwicklung zurückbleiben soll. Schon ein geringes Weniger führt eine fühlbare Wachstumshemmung herbei.

Von welcher Bedeutung nun erst recht die Entziehung einer grösseren Menge wichtiger Nährstoffe für den kindlichen Körper ist, wird uns durch den Verlauf des Magen-Darmkatarrhs beim Säugling schlagend bewiesen, wo durch den starken Verlust an Flüssigkeit und Nährstoffen bzw. deren Resorptionsverhinderung ein blühendes Kind oft in wenigen Tagen bis zum Skelett abmagert. Der kindliche Körper, der zu seinem Aufbau auf einen grossen Ueberschuss seiner Stoffwechselbilanz angewiesen ist, empfindet einen solchen an sich nicht erheblichen Verlust doppelt stark.

So bedeutet auch der raschwachsende Tumor, dessen Zellen — wie dies Ehrlich ausdrückt — eine grössere Avidität zum Nahrungsmaterial besitzen und es zum grössten Teil an sich reissen, für das Kind einen starken Eiweissverlust, dem der unfertige Organismus nicht gewachsen ist. Dazu ist der Eiweissumsatz beim Krebskranken schon an sich ein höherer als beim gesunden Menschen.[1]) so dass also durch den erhöhten Zerfall an Eiweiss, der jedenfalls durch die kurze Lebensdauer der Krebsepithelien bedingt ist, der Eiweissverlust noch verstärkt wird. Hierzu kommt meist noch der gefährliche Sitz des Tumors in lebenswichtigen Organen, wie Nebenniere, Pankreas, Leber, Magen, Darm, Ovarium usw.. mit deren Funktionsbehinderung teils ein Ausfall von für den Aufbau des Körpers wichtigen Produkten verbunden ist, teils die Resorption der Nährstoffe selbst hintangehalten wird.

So erklärt es sich auch, dass die jüngeren Kinder, die die genannten Verluste wegen der stärkeren Wachstumstendenz schwerer ertragen als die älteren, früher am Carcinom zugrunde gehen als jene. — Der Krebs beim Kinde verlief immer fieberlos, wenn nicht eitrige Prozesse die Krankheit komplizierten.

Die Prognose des Krebses ist nach dem Gesagten beim Kinde eine äusserst trübe. Nur in wenigen Fällen gelingt es, so bei Niere, Hoden, Ovarium, Haut, Darm, durch rechtzeitige Diagnosestellung und frühzeitige Operation, d. h. Exstirpation der Neubildung, eine Heilung herbeizuführen. In meiner Statistik der sicheren Fälle finden sich im ganzen 8 Dauerheilungen verzeichnet (Haut 3, Ovarium 3, Darm 2), also etwa 8,7 pCt. In den allermeisten Fällen kommt aber, weil die Geschwulst erst bei einer gewissen Grösse von den Angehörigen oder dem Patienten bemerkt wird, das Messer des Chirurgen zu spät.

Wenn wir uns zu der Frage wenden, welche Schlüsse wir aus den gesammelten Erfahrungen über die Aetiologie des Krebses ziehen dürfen, so sei hier nochmals betont, dass aus dem doch immerhin kleinen Material nur mit äusserster Vorsicht allgemeine Sätze abgeleitet werden können. Zunächst käme hier die Frage der Erblichkeit in Betracht, weil gerade

1) F. Müller, Zeitschr. f. klin. Medizin. Bd. 16.

das Carcinom der Jugendlichen vielfach für die Beantwortung dieser Frage herangezogen worden ist. Aus den wenigen Angaben, die darüber in meiner Sammlung gemacht sind, lässt sich aber nicht mit Sicherheit etwas gesetzmässiges feststellen.

Nur 3 mal, also in 3,3 pCt., wird in meinen Fällen gesagt, dass bei den Vorfahren des Kindes bösartige Geschwülste, und zwar als Krebse bezeichnete, vorgekommen sind. So starb bei zwei Knaben mit Kankroiden der Haut ein Onkel väterlicherseits an Krebs der Speiseröhre, und ein andermal (15 jähriges Mädchen mit Carcinom an einer grossen Zehe) war der Grossvater mütterlicherseits an Epithelkrebs der Wange und die Tante an Gebärmutterkrebs gestorben. Ebenso können wir beim Hautkrebs des Kindes in den meisten Fällen zwanglos eine erhöhte Familiendisposition annehmen, wenn wir sehen, dass in einer Familie mehrere Geschwister hintereinander, und zwar genau in demselben Alter, unter denselben Bedingungen und Erscheinungen, von demselben eigenartigen chronischen Entzündungszustand, dem Xeroderma pigmentosum, befallen werden, das in allen diesen Fällen das Hautcarcinom zur Folge hatte — wenn wir diese Befunde nicht im Sinne der parasitären Aetiologie deuten wollen, wovon später zu sprechen ist, und wogegen sich manches Triftige vorbringen lässt.

So fällt hier besonders auch eine gewisse Disposition bestimmter Kinder auf: In der einen Familie erkrankten nur die Knaben, in der andern nur die Mädchen, während die andersgeschlechtlichen Geschwister jedesmal frei davon blieben. Das eine Mal findet sich auch (Haut, Fall 11) die Bemerkung: „Das Kind eines Onkels soll dieselben braunen Flecke gezeigt haben", die sich natürlich in dieser Form nicht mit Sicherheit verwerten lässt.

Die Frage nach der Erblichkeit lässt sich aber hauptsächlich deshalb nicht bestimmt beantworten, weil die Anamnese der krebskranken Kinder nur selten die Bemerkung enthält, dass überhaupt danach geforscht wurde, wonach wir annehmen müssen, dass vielleicht eine Reihe von Fällen, wo sie tatsächlich vorhanden war, übersehen worden ist. Sie wird sich aber überhaupt nur an einem grossen und äusserst kritisch gesichteten Material lösen lassen; denn es genügt nicht eine Häufung von Fällen in einigen Familien in mehreren Generationen (noch dazu auf Grund recht unsicherer Angaben, wie sie z. B. auf der von J. Wolff, S. 363 reproduzierten Tafel über Erkrankungen in einer Familie von 1788—1856 sich finden) nachzuweisen, sondern es gehört dazu der weitere Nachweis, dass diese Häufung 1. den Durchschnitt der nach der Häufigkeit des Krebses überhaupt zu erwartenden Zahl übertrifft und 2. sie nicht auf Gemeinsamkeit äusserer schädlicher Lebensbedingungen beruht. Schon deswegen werden wir kaum erwarten können, dass gerade der Kinderkrebs wesentliches Material zur Entscheidung der Frage liefern wird.

Sehr viel verwertbarer und nach vielen Richtungen interessant sind dagegen die Erfahrungen, die wir aus unserem Material über die Bedeutung der Reiztheorie für die Krebsentstehung gewinnen können. Das Vorkommen von Reizen, besonders von Traumen, wird in unserer Statistik wiederholt als ätiologisches Moment erwähnt.

Zu diesen Traumen im weiteren Sinne muss man ausser Stoss und Schlag u. s. w. noch chemische und thermische Reize, Hyperämie und Stauung, Entzündungsvorgänge und Infektionen (besonders Tuberkulose und Syphilis), kurz alle solche Vorgänge rechnen, die vorübergehend oder dauernd (chronisch), leichtere oder stärkere Aenderungen der bestehenden Verhältnisse im Gewebe, besonders in den Epithelien eines Organs, herbeizuführen imstande sind.

Solche chronischen Traumen oder Reize treten uns zunächst beim Hautcarcinom des Kindes entgegen. Hier konnten die Autoren deutlich beobachten, wie unter dem Einfluss des Sonnenlichtes, also der Wärme und chemischer Strahlen, aus einer einfachen Hyperämie eine ausgesprochene Dermatitis wurde, die, allmählich zunehmend, die Haut verdickte und schliesslich zur Bildung von Knötchen und echten kleinen Carcinomen führte, die rasch weiter wuchsen und ulzerierten. Dass dies in der Tat nur unter Einwirkung dieser dauernden Reize geschah, beweisen die bedeckt gewesenen Hautstellen, die, genau mit dem Rande des Kleidungsstückes abschneidend, vollständig frei von Carcinomen waren. Auch die Intensität der Strahlenwirkung war von Bedeutung: Die Krebse traten immer dort zuerst auf, wo die Strahlen möglichst senkrecht auffielen, wie auf Nasenrücken, Ohrläppchen, Wangen, Lippen und Handrücken (19 Fälle).

In einem anderen Fall (Haut, 15. von Selberg) entstand ganz von selbst zunächst ein kleiner roter, also hyperämischer „Pickel", der nicht wieder verschwand und sich zum wallnussgrossen, knolligen, ulzerierten Tumor auswuchs.

Etwas den erstgenannten Fällen sehr Aehnliches haben wir bekanntlich bei den Erwachsenen in der Entstehung des sogenannten Schornsteinfegerkrebses und des Hautkrebses der Paraffinarbeiter vor uns, wo auf dem Boden einer dauernden chronischen Reizung und Entzündung durch die genannten chemisch reizenden Stoffe des öfteren Plattenepithelkrebse gesehen wurden. Ebenso wird ja das Lippencarcinom, das meist bei Männern vorkommt, auf den chronischen Reiz des Pfeifenmundstückes und des Tabakssaftes zurückgeführt. Dieselbe Aetiologie soll vielfach das Zungencarcinom haben, das ausserdem noch nach Verletzungen an spitzen, kariösen Zähnen beobachtet wurde.[1])

1) So ist Fournier besonders der Ansicht, dass der Zungenkrebs auf dem Boden alter syphilitischer Narben (Leucoplasia lingualis — „Leucoplasie cancerogène") der Zunge entsteht. Es bezeichnet ihn direkt als parasyphilitische Erkrankung.

Interessant ist, dass ein auf diesen Traumen ätiologisch beruhendes Carcinom beim Kinde noch nicht vorgekommen ist, aus dem einfachen Grunde, weil das Kind diesen Einwirkungen noch nicht ausgesetzt ist.

Sodann finden sich noch drei weitere anscheinend traumatisch entstandene Krebse unter den sicheren Fällen:

Nach einer im 2. Lebensjahre erlittenen Verbrennung am Kopfe entstand bei dem 12jährigen Mädchen, nachdem es einen Schlag auf diese Stelle erhalten hatte, ein ausgedehntes Carcinom.

Bei einem 12jährigen Knaben wurde 14 Tage nach einem Fall auf die rechte Seite eine Schwellung derselben beobachtet. Tod nach zwei Jahren an Leberkrebs.

Ein anderer Knabe erhielt hinter einander zwei Schläge auf die rechte Seite. 14 Tage darauf begann sie zu schwellen. Tod an Leberkrebs nach vier Monaten.

So findet sich demnach 17 mal die Angabe eines direkten Traumas bzw. chronischer Reize, das sind in etwa 18,5 pCt. der Fälle. Berücksichtigt sind aber hierbei nicht: alle jene Fälle, wo der Entstehung des Krebses irgend eine der Infektionskrankheiten, wie Masern, Scharlach, Diphtherie, Pertussis u. s. w. vorausgingen, weil wir bisher ihren Zusammenhang zu wenig kennen und weil mich diese Erörterungen hier zu weit führen würden. Es wäre aber gar keine so undankbare Aufgabe, an der Hand der Originalien der gesammelten Krebsfälle beim Kinde dieser Vermutung etwas näher nachzuforschen.

Nun wissen wir zwar, dass von Laien gern eine Gelegenheitsursache zu einer entstandenen Krankheit hinzugetragen wird, besonders bei Erwachsenen, wo es sich oft um die gesetzesmässige Unfallsentschädigung oder Versorgung handelt, oder dass diese Erkrankung (z. B. die Tumoren) erst nach dem Unfall (Trauma) bemerkt wird, während sie schon vorher bestand. Davon kann aber hier, in den drei letzten Fällen, keine Rede sein. Die obigen Angaben sind so präzis und objektiv gemacht, dass an ihrer Richtigkeit nicht zu zweifeln ist und ihnen eine gewisse Bedeutung als auslösendes Moment nicht gut abgesprochen werden kann. Freilich nur in diesem Sinne, wobei auch noch für den letzten Fall, wo bereits 4 Monate nach dem Trauma der Tod an Leberkrebs eintrat, eine Bedeutung des Traumas als wachstumbeförderndes Moment das wahrscheinlichste ist. Aber immerhin haben wir auch hier wieder Analogien zu dem Krebs der Erwachsenen, für deren Zustandekommen chronische, chemische und mechanische Reize aller Art ziemlich allgemein als bedeutungsvoll angesehen werden.

So finden wir beim Erwachsenen sehr oft in der krebsig entarteten Gallenblase Gallensteine, beim Krebs der Harnblase Blasensteine, beim Nierenbeckenkrebs Nierensteine im Nierenbecken; und es ist wohl zweifellos, dass sie an der Entstehung manches dieser Carcinome Schuld tragen. Ebenso will man beim Penis-

carcinom sehr oft zugleich Phimose beobachtet haben, deren mechanischer Reiz, verbunden mit denjenigen der Geschlechtstätigkeit und den chemischen Reizen des sich zersetzenden Smegmas die Entstehung dieses Krebses erklären soll. Auch nach den chronischen Cystitiden der Fuchsinarbeiter haben Rehn und Leichtenstern, nach Bilharziacystitis Goebel sehr oft Blasenkrebse gesehen, die offenbar durch die stark reizenden Stoffwechselprodukte der inhalierten oder mit den Speisen in den Körper gelangten Anilinfarben bzw. durch den chronischen Reiz der Parasiten hervorgerufen wurden.

Ebenso entstehen häufig auf dem Boden alter Entzündungsvorgänge im Magen und Darm, wie Gastritis, Ulcus ventriculi oder früherer Darmgeschwüre oder alter Narben derselben, Magen- und Darmkrebse. Ferner Mammacarcinome nach langdauernden Entzündungsprozessen in der Brustdrüse oder auch wohl nach Trauma derselben.

Weiter ist bekannt, dass das Uteruscarcinom mit Vorliebe Vielgebärende befällt, oder solche Frauen, bei denen zur Geburt Kunsthilfe notwendig war und wo es zu Zerreissungen oder sonstigen Läsionen des Uterus kam[1]) mit anschliessenden Entzündungsprozessen.

Ich selbst habe über ein Jahr lang in der v. Winckelschen Klinik in München die Anamnese uteruscarcinomkranker Frauen daraufhin geprüft und gefunden, dass es sich meist um 5—6.-Gebärende, vielfach aber um solche, die noch öfter geboren hatten, handelte.

Es ist nun das Interessante, dass alle diese genannten, auf die beschriebenen Traumen zurückgeführten Carcinome beim Kinde entweder ganz fehlen oder in verschwindend kleiner Zahl vorhanden sind, offenbar aus dem einfachen Grunde, weil die auslösenden Schädlichkeiten vollständig fehlen oder nicht lange genug einwirken.

Gallenblasensteine kommen beim Kinde so gut wie nicht vor. — Das Gallenblasencarcinom wurde bisher noch nicht beobachtet. Das Harnblasencarcinom existiert beim Kinde ebenfalls nicht, obgleich bei ihm Blasensteine nicht allzu selten sind! Doch gehören grössere und vor allem lange Zeit bestehende Steine zu den Ausnahmen, weil sie bald die schwersten Schmerzen auslösen, so dass entweder frühzeitig operativ eingegriffen wird oder die Kinder rasch an eitriger Zystitis und Pyelonephritis zu Grunde gehen, ehe es zur Entstehung eines Krebses kam.

Ferner erklärt sich hieraus die Seltenheit des Speisenröhren- und Magenkrebses im Kindesalter, da die beim Erwachsenen oft viele Jahre, ja selbst Jahrzehnte dauernden Gastritiden und Magengeschwüre, die fortgesetzten Reizungen durch Alkohol usw., hier überhaupt nicht vorkommen. Warum dagegen Darmcarcinome so häufig sind (sie machen ja 29 pCt. der Fälle aus), soll erst unten näher erörtert werden.

---

1) v. Winckel, Pathologie der weiblichen Sexualorgane 1881, S. 165 ff.

Ebenso müssen wir uns die Tatsache erklären, dass das Uteruscarcinom beim Mädchen so ausserordentlich selten ist. Auch hier fehlen die physiologischen und pathologischen Reize, die Menses, Schwangerschaft und Wochenbett in regelmässiger Wiederholung überein Menschenalter hindurch im Gefolge haben, ausnahmslos. DieselbenUrsachen, im Verein mit Entzündungen und den durch das Stillgeschäft hervorgerufenen Reizungen, legt man der Genese des Brustdrüsenkrebses unter: auch sie treffen die kindliche Brustdrüse nicht — und das Mammacarcinom fehlt beim Kinde!

Das Gleiche gilt für das Peniscarcinom, zu dessen Entstehung offenbar die viele Jahre hindurch währenden, oben genannten Reize notwendig sind. So weisen somit gerade die im Kindesalter sehr seltenen oder ganz fehlenden Carcinome auf die Bedeutung chronischer, langdauernder Reizungen für die Genese der Carcinome hin, während gerade 2 verhältnismässig häufig bei Kindern vorkommende Krebse, Leber und Ovarialkrebs, die zusammen genau ein Drittel aller Fälle ausmachen (12,9 pCt. Leber- und 20,9 pCt. Ovarialkrebs), einer Erklärung auf Grund der Reiztheorie besondere Schwierigkeiten machen. Wie wir sahen, handelte es sich beim Leberkrebs ausnahmslos um solche, die entweder vom Leberparenchym allein oder anscheinend zugleich von den Gallengängen ausgegangen waren, aber niemals von der Gallenblase.

Interessant ist es nun, dass fast alle der gesammelten echten Leberkrebse in die Zeit der beginnenden Pubertät fallen; also in diejenige Zeit, wo von einem anderen Organe aus (Hoden, Ovarium) bisher noch unbekannte aber zweifellos vorhandene Stoffe in die Blutbahn gelangen. Es ist nun nicht unmöglich, dass diese Substanzen beim Passieren der Leber oder vielleicht dadurch, dass sie hier, wo so viele andere Stoffwechselprodukte, festgehalten oder umgewandelt werden, auf die Leberzellen selbst einen bisher unbekannten Reiz ausüben, ähnlich etwa wie wir sie für die Entstehung vieler Strumen der Schilddrüse in der Pubertätszeit verantwortlich machen müssen. Doch scheint es kaum nötig, eine derartige Hypothese aufzustellen, sondern es genügt darauf hinzuweisen, dass die Leber bei allen schweren Verdauungsstörungen, besonders den im Kindesalter so häufigen schweren Darmkatarrhen in Mitleidenschaft gezogen wird.

Bessere, wenn auch nicht vollständig befriedigende Erklärungen haben wir für die Häufigkeit des Ovarialcarcinoms beim Kinde. Seine Entstehung fällt offensichtlich in den Beginn der geschlechtlichen Entwicklung. Wir sind geradezu gezwungen, diese wichtige Periode als auslösende Ursache anzusehen: die von jetzt ab zu den Geschlechtsdrüsen strömende vermehrte Blutmenge übt auf das bis dahin schlummernde Organ einen zweifellos starken, oft wiederholten Reiz aus und veranlasst damit (bei

geeigneten Verhältnissen) die Wucherung gewisser Epithelien (siehe weiter unten).

Auch kann man gerade hier die Cohnheimsche Theorie der Geschwulstgenese, die uns für die Entstehung so vieler Tumoren eine brauchbare Erklärung gibt, ins Feld führen. Sie besagt, dass aus embryonal oder fötal verlagerten Keimen gelegentlich Carcinome entstehen können.

Wir wissen nun, dass gerade beim Ovarium Dermoide, Teratome und Embryome gar nicht so selten sind, deren Entstehung wir aller Wahrscheinlichkeit nach von versprengten Blastomeren ableiten müssen, und es ist auch nach den neueren Untersuchungsergebnissen kaum abzulehnen, dass selbst von den Kystadenomen des Eierstocks wenigstens ein Teil von solchen Blastomeren ausgeht. Also ist es auch wahrscheinlich, dass einmal aus den hierbei wuchernden Epithelien (siehe Ovarium, Fall Lubarsch) gelegentlich ein Carcinom entsteht. Ein auslösendes Moment kann dann auch hier die zum Ovarium strömende vermehrte Blutwelle sein. Immerhin ist zuzugeben, dass gerade bei diesen Carcinomen die Bedeutung der Reiztheorie viel weniger hervortritt.

Dagegen tritt bei dem absolut am häufigsten auftretenden Darmcarcinom der Kinder die Reiztheorie als Erklärungsprinzip in ihr Recht. Ist doch der Verdauungskanal schon von frühester Jugend an gezwungen zu funktionieren, womit er also auch im Laufe der Jahre — das Durchschnittsalter für Carcinome betrug 12—13 Jahre — die meisten Reizungen erfährt. Und dass in der Tat diese Reize seine Häufigkeit zu bedingen scheinen, beweist die fortschreitende Zunahme vom Dünndarm bis zum Rektum. Die chronischen Reize werden durch die sich eindickenden Kotmassen immer stärker und erreichen schliesslich im Enddarm, wo die harten Kotballen längere Zeit liegen bleiben, ihren Höhepunkt. Aus diesem Grunde sind auch die Umbiegungsstellen des Darms und die Stelle, wo die natürliche Passage etwas erschwert ist, die Ileocöcalklappe und die Flexuren des Kolons sowie die Flexura sigmoidea seine Lieblingssitze. Die Wahrheit dieser Anschauung muss sich uns ohne weiteres aufdrängen, wenn wir den Anfangsdarm mit 1 pCt. und das Rektum mit 13,0 pCt. Krebshäufigkeit vergleichen! Dieser Unterschied lässt sich jedenfalls am besten durch die Irritationstheorie erklären.

Nun wird freilich heutzutage niemand mehr im Ernst behaupten wollen, dass uns alle die genannten Schädlichkeiten die Entstehung auch nur eines einzigen der Carcinome wirklich erklären könnten. Denn wenn wir auch noch so oft und noch so lange einem Epithelbelag unseres Körpers stärkere oder schwächere, mechanische, thermische oder chemische Reize applizieren, so wird doch niemals mit Sicherheit auf diese Weise ein Carcinom zu erzeugen sein. Ebensowenig wie aus einem verlagerten oder sonstwie

versprengten „Epithelkeim“ notwendig ein Krebs entstehen müsste! Wir sind vielmehr gezwungen, noch andere Erklärungsversuche heranzuziehen und hier, wie so oft, auf die Mannigfaltigkeit der ätiologischen Faktoren hinzuweisen und ferner zu betonen, dass eine einheitliche Erklärung für die Carcinome der verschiedenen Organe wahrscheinlich nicht möglich ist und Momente, die in einem Organe von hervorragender ätiologischer Bedeutung erscheinen, in anderen ganz zurücktreten. Bei dem Hautcarcinom des Kindes scheint z. B. die individuelle Disposition eine grosse Rolle zu spielen, und man könnte hier etwa annehmen, dass bei gewissen Individuen eine erhöhte Reizbarkeit bestimmter Epithelzellen vorhanden ist oder im Laufe der Zeit erworben werden kann, bei Zellen, die von vornherein die Tendenz zum destruierenden Wachstum als eine für unsere Begriffe pathologische Lebenseigenschaft in sich tragen, und auf welche die genannten Schädlichkeiten wachstumsauslösend einwirken. Diese destruierende Proliferationstendenz ruht das eine Mal gleichsam latent in gewissen Epithelien oder wird das andere Mal, aber auch nur bei dazu disponierten Epithelien, durch chronische Reize erzeugt.

Und wir sind berechtigt diese eigentümliche Disposition gewisser Epithelien anzunehmen, wenn wir sehen, wie auf der scheinbar gesunden Haut des Kindes durch chronische Irritationen allmählich ein Carcinom entsteht. Wir haben es zum soundsovielten Male mit unseren eigenen Augen beobachtet, wie das Carcinom entstand, nur das Warum ist uns nicht klar!

Und wir können es vorläufig nicht anders beantworten als damit, dass wir eben diesen Zellen, die zum Carcinom wurden, dieses unbegrenzte Wachstumsvermögen als ihnen innewohnende Eigenschaft zusprechen. Hier bei der Haut konnten wir es wirklich beobachten, weil sie unserer Betrachtung zugänglich ist; ob auch für die Epithelzellen anderer Organe dasselbe gilt, ist zunächst nicht sicher zu entscheiden.

Die Traumen oder Reize bilden die Gelegenheitsursache. Auch dies sehen wir beim Hautcarcinom des Kindes: dort, wo sie derartig disponierte Zellen erreichten, entstand der Krebs, wo sie nicht hinkonnten, blieb seine Entwickelung aus! Diejenigen Organe, welche beim Kinde keinen Reizungen ausgesetzt sind, sind frei von Carcinom, diejenigen, welche die meisten Reize erhalten, haben die grösste Carcinomfrequenz! Ganz genau dasselbe gilt aber auch vom Carcinom des Erwachsenen; und bei beiden ist der Krebs desjenigen Organsystems der häufigste, das von Jugend auf den meisten mechanischen wie chemischen Reizen ausgesetzt ist.

So hat uns die Betrachtung des Krebses beim Kinde sowohl direkt wie indirekt eine Reihe wertvoller Anhaltspunkte für die Aetiologie des-

selben gegeben. Und fassen wir sie mit den beim Krebs der Erwachsenen beobachteten, ätiologisch wichtigen Tatsachen zusammen, so müssen wir zu der Ansicht gelangen, dass jedenfalls die Reiztheorie, wenn sie auch ohne Hilfshypothesen uns das ganze Rätsel der Krebsbildung nicht lösen kann, immer noch die grösste Beachtung verdient. — Es ist nun ferner interessant, dass, wie wir sahen, gerade auch beim kindlichen Carcinom die Reiztheorie Geltung besitzt und nicht, wie man von vornherein hätte vermuten können, gegenüber der Cohnheimschen Theorie der embryonalen Keimverlagerung an Bedeutung zurücktritt. An sich besitzt ja diese Theorie einen grossen Wert für die gesamte Geschwulstlehre, der ihr ja auch von der patologischen Anatomie stets zuerkannt ist.[1]) Aber gerade für das Carcinom bietet sie am wenigsten, wie Cohnheim in späterer Zeit selbst zugegeben hat. Bei dem Ovarialkrebs der Kinder kommt sie, wie bereits oben hervorgehoben wurde, allerdings auch in Betracht, da gerade in diesem Organe wohl alle epithelialen Geschwülste Beziehungen zu Störungen in der embryonalen Entwickelung darbieten. Theoretisch müsste ihr auch, wie oben bemerkt, für die Knochen- und Lymphdrüsenkrebse, sowie die des Hodens und der Speicheldrüsen Bedeutung beigelegt werden — aber diese Organe sind, wie unsere Zusammenstellung ergeben, im Kindesalter so gut wie nie von Krebs befallen. Somit zeigen also auch diese negativen Tatsachen, dass ohne Zuhilfenahme anderer Erklärungsweisen, besonders der Reiztheorie, die Cohnheimsche Theorie selbst da versagt, wo a priori am meisten von ihr erwartet werden könnte.

Was nun die Ribbertsche Modifikation und Ergänzung der Cohnheimschen Theorie anbetrifft, so sind meine Zusammenstellungen, da ihr ja keine eingehenden histogenetischen Untersuchungen zu Grunde liegen, wenig geeignet, ihre Geltung zu beleuchten, so dass ich davon absehe, auf sie einzugehen.

Es ist nur noch zum Schluss zu erörtern, worauf denn die ausserordentliche Seltenheit des Krebses im Kindesalter beruht. In dieser Hinsicht könnte man zunächst die Thierschsche Theorie heranziehen und in unsen Erfahrungen eine Stütze für sie finden.

Ist auch die Thierschsche Ansicht vom „Grenzkrieg zwischen Epithel und Bindegewebe“ in erster Linie für den Hautrebs der Erwachsenen auf-

1) Wenn Jac. Wolf am Schlusse seines mit bewunderungswürdigem Fleisse und grosser Sachkenntnis verfassten Werkes „die Lehre von der Krebskrankheit“ den pathologischen Anatomen den Vorwurf macht, dass sie die Cohnheimsche Lehre zu wenig gewürdigt hatten, so ist dieser Vorwurf unberechtigt und bereits vor 13 Jahren, als ihn Ribbert in ähnlicher Weise erhob, von Hanau und Lubarsch zurückgewiesen worden.

gestellt worden, so kommt ihr doch auch eine allgemeine Bedeutung zu. Denn Thiersch war der Meinung, dass sich im Alter ein Wachstumsübergewicht des Epithels über das Bindegewebe einstelle, das schliesslich bei einmal gestörtem histogenetischen Gleichgewicht in Form destruierenden Fortwucherns zum Siege des Epithels führe. Sie erscheint auch heute noch als Hilfshypothese wertvoll, besonders zur Erklärung der Tatsache, dass es eine ausgesprochene Altersdisposition für Geschwülste — auch solche, die sicher aus embryonalen Keimen entstehen — gibt. Nur muss man dabei berücksichtigen, dass der Begriff „Altern" ein relativer ist und auch bei jugendlichen Individuen einzelne Gewebe bereits gealtert sein können. Jedenfalls erscheint das aber nur als eine Ausnahme und so liesse sich auf Grund der Thierschschen Ansicht die relative Immunität des Kindesalters gegen die Krebskrankheit wohl verstehen. Doch sind dabei noch andere, bereits mehrfach gestreifte Punkte zu berücksichtigen.

Da es schon zahlenmässig mehr Erwachsene gibt, als Kinder, so ist die Krebserkrankungsmöglichkeit jener schon an sich grösser als die der Kinder. Ferner sind die Erwachsenen weit mehr akuten und chronischen Reizen, wie sie z. B. Gelegenheit und Beruf mit sich bringen, ausgesetzt, als die Kinder. Ebenso ist die allgemeine Erkrankungsmöglichkeit (an Infektionen z. B.), die wir ja des öfteren als Auslösungsursache des Krebses ansehen müssen, infolge eines viel mehr Jahre umfassenden Lebensabschnittes (von 15 Jahren bis etwa 80), bedeutend grösser, als die der letzteren. Aus diesem Grunde können sich auch chronische Reizzustände, wie Tuberkulose, Syphilis, chronische Katarrhe, Entzündungen usw. viel öfter wiederholen und länger andauern. In diesen Lebensabschnitt gehören auch die beim Kinde vollständig fehlenden, schon früher erwähnten Schädigungen gewisser Organe, wie Uterus durch Geburt und Entzündungsprozesse, Brustdrüse durch Mastitis und Stillgeschäft, Magen durch Ulcus ventriculi, Alkohol und die Brenzprodukte des Rauchens, Oesophagus durch dieselben Stoffe und den dauernden Reiz der herabgleitenden Speisen, Schädigungen der Lippen durch Tabaksaft und Pfeifenrohr, der Zunge durch dieselben Stoffe und durch syphilitische Geschwüre, Niere durch Nierensteine und Berufsschäden (Blei, Anilin usw.), Gallen- und Harnblase durch Steine und anderes. Ferner übt das Alter selbst, wie bereits bemerkt wurde, durch seine Anhäufung von Aufbrauch- und Ermüdungsstoffen dauernde Reize auf die Gewebe des Körpers aus, die von jenen zu zerstörendem Wachstum neigenden Epithelzellen offenbar stärker empfunden werden, als andere Gewebsarten. Rechnen wir nun noch hierzu die durch Erblichkeit — die wir schon aus Analogieschluss nicht ganz von der Hand weisen dürfen — besonders disponierten Menschen, so können

wir uns aus diesem allen sehr wohl die grössere Anzahl der Krebsfälle bei Erwachsenen erklären.

Ganz kurz sei endlich noch darauf eingegangen, wie sich die Ergebnisse meiner Arbeit für die neuerdings mit soviel Energie verteidigte parasitäre Geschwulsttheorie verwerten lassen: Da sei nur hervorgehoLen, dass in der Tat manche der gefundenen Tatsachen wohl mit ihr in Einklang zu bringen sind, ja sogar für sie zu sprechen scheinen. Vor allem die überwiegende Häufigkeit der Hautcarcinome (17,2 pCt.) und der Krebse des Verdauungstraktus (46,7 pCt.), also der beiden Organsysteme, wo ein „Krebserreger" ohne weiteres Eingang fände. Nur muss man sich wundern, warum der „Erreger" die zarte Haut des Kindes nicht noch viel häufiger befällt, als er es so schon angeblich tut, oder warum er sich nicht wenigstens relativ häufiger hier als in der harten Kutis der Erwachsenen ansiedelt. Und warum er seine zerstörend wirkenden Geschwülste erst in den tieferen Abschnitten des Verdauungskanales erzeugt und nicht schon im Anfang desselben, zum Beispiel im Munde, an der Zunge und in der Speiseröhre? Warum dieser Parasit gerade so ungemein häufig Ovarialkrebs beim Mädchen erzeugt, wo er doch eigentlich nicht ohne weiteres hingelangen kann und so ausserordentlich selten Hodenkrebs? Warum er gerade nur bei der erwachsenen Frau so furchtbar häufig Brustkrebs und Uteruskrebs verursacht und beim Kinde den ersteren gar nicht und Gebärmutterkrebs höchst selten einmal? Und warum er vor allem überhaupt den kindlichen, so wenig widerstandsfähigen Organismus so viel seltener ergreift als den des Erwachsenen? Sollte man nicht vielmehr das Gegenteil annehmen, wo das Kind so häufigen Schmutz- und Schmierinfektionen ausgesetzt ist?!

So könnte man noch eine ganze Reihe derartiger Fragen stellen, die uns die parasitäre Krebstheorie kaum befriedigend beantworten kann, während uns die Reiztheorie im Verein mit der Cohnheimschen und anderen Hilfshypothesen wenigstens Erklärungen gibt, die wir bei dem heutigen Stand unserer Wissenschaft und Krebsforschung als vorläufige Erklärungsprinzipien sehr wohl annehmen können.

Fasse ich zum Schluss die Ergebnisse meiner Untersuchungen und Zusammenstellungen in wenige Sätze zusammnn, so möchte ich folgendes feststellen:

1. Der Epithelkrebs kommt im Kindesalter zwar sicher, aber ausserordentlich selten vor.

2. Seine Hauptfrequenz liegt für alle etwas häufiger befallenen Organe in der Zeit um die Pubertät herum.

3. Die am häufigsten befallenen Organe sind der Darmkanal, Eierstöcke und Haut.

4. Im Gegensatz zum Krebs der Erwachsenen finden sich keine wesentlichen Unterschiede in der Häufigkeit des Krebses bei beiden Geschlechtern, was auf dem fast vollkommenen Fehlen des Uterus- und Mammakrebses bei Mädchen beruht.

5. Im allgemeinen sind die Erfahrungen über den Krebs im Kindesalter mehr zur Stütze der Reiztheorie und der Thiersch schen Hypothese, als der Cohnheimschen Theorie geeignet.

Zum Schlusse meiner Betrachtungen kann ich es nicht unterlassen, meinem verehrten Lehrer, Herrn Prof. Dr. Lubarsch für die Anregung zu dieser Arbeit sowie für das Interesse, das er ihr jederzeit entgegenbrachte und die bei ihrer Anfertigung geleistete Hilfe, von Herzen zu danken.

Druck von L. Schumacher in Berlin N. 24.